ΠΑΝΕΛΛΗΝΙΑ ΕΤΑΙΡΕΙΑ ΩΤΟΡΙΝΟΛΑΡΥΓΓΟΛΟΓΙΑΣ ΧΕΙΡΟΥΡΓΙΚΗΣ ΚΕΦΑΛΗΣ & ΤΡΑΧΗΛΟΥ

PANHELLENIC SOCIETY OF OTORHINOLARYNGOLOGY HEAD AND NECK SURGERY

8ο Webinar Πανελλήνιας Εταιρείας ΩΡΛ, Χειρουργικής Κεφαλής και Τραχήλου,
Τετάρτη 14 Απριλίου 2021, 13.30 – 14.45 μμ

ΠΑΘΗΣΕΙΣ ΘΥΡΕΟΕΙΔΟΥΣ

Συντονιστές-Σχολιαστές

Γ. Βελεγράκης

Ομιλητές

1. «Σύγχρονη διάγνωση και προεγχειρητική προετοιμασία ασθενούς»
   Παύλος Μαραγκουδάκης
2. «Χειρουργικές τεχνικές»
   Χαράλαμπος Σκουλάκης
3. «Επιπλοκές και αντιμετώπιση»
   Γεώργιος Ψυχογιός

Συντονιστές-Σχολιαστές-Ομιλητές

Γεώργιος Βελεγράκης	Ομότιμος Καθηγητής ΩΡΛ Πανεπιστημίου Κρήτης
Παύλος Μαραγκουδάκης	Καθηγητής ΩΡΛ Εθνικό Καποδιστριακό Πανεπιστήμιο Αθηνών , Β' Πανεπιστημιακή ΩΡΛ Κλινική, ΠΓΝ "Αττικόν"
Χαράλαμπος Σκουλάκης	Καθηγητής ΩΡΛ Πανεπιστήμιο Θεσσαλίας, Διευθυντής Πανεπιστημιακής ΩΡΛ Κλινικής ΠΓΝ Λάρισας
Γεώργιος Ψυχογιός	Καθηγητής ΩΡΛ Πανεπιστήμιο Ιωαννίνων, Πανεπιστημιακή ΩΡΛ Κλινική, ΠΓΝ Ιωαννίνων

ΠΑΝΕΛΛΗΝΙΑ ΕΤΑΙΡΕΙΑ ΩΤΟΡΙΝΟΛΑΡΥΓΓΟΛΟΓΙΑΣ
ΧΕΙΡΟΥΡΓΙΚΗΣ ΚΕΦΑΛΗΣ & ΤΡΑΧΗΛΟΥ
PANHELLENIC SOCIETY OF OTORHINOLARYNGOLOGY HEAD AND NECK SURGERY

8ο Webinar Πανελλήνιας Εταιρείας ΩΡΛ, Χειρουργικής Κεφαλής και Τραχήλου,
Τετάρτη 14 Απριλίου 2021, 13.30 – 14.45 μμ

ΠΑΘΗΣΕΙΣ ΘΥΡΕΟΕΙΔΟΥΣ

‘’ΧΕΙΡΟΥΡΓΙΚΕΣ ΤΕΧΝΙΚΕΣ ΘΥΡΕΟΕΙΔΕΚΤΟΜΗΣ’’

ΧΑΡΑΛΜΠΟΣ ΣΚΟΥΛΑΚΗΣ
ΚΑΘΗΓΗΤΗΣ ΩΡΛ
ΠΑΝΕΠΙΣΤΗΜΙΟ ΘΕΣΣΑΛΙΑΣ

Η Ιστορία της θυρεοειδεκτομής

Thyroid surgery has been performed since ancient times.

- In 1st century AD Celsus, the Roman encyclopedia reported the operation for removal of such a mass was dangerous.

Η Ιστορία της θυρεοειδεκτομής

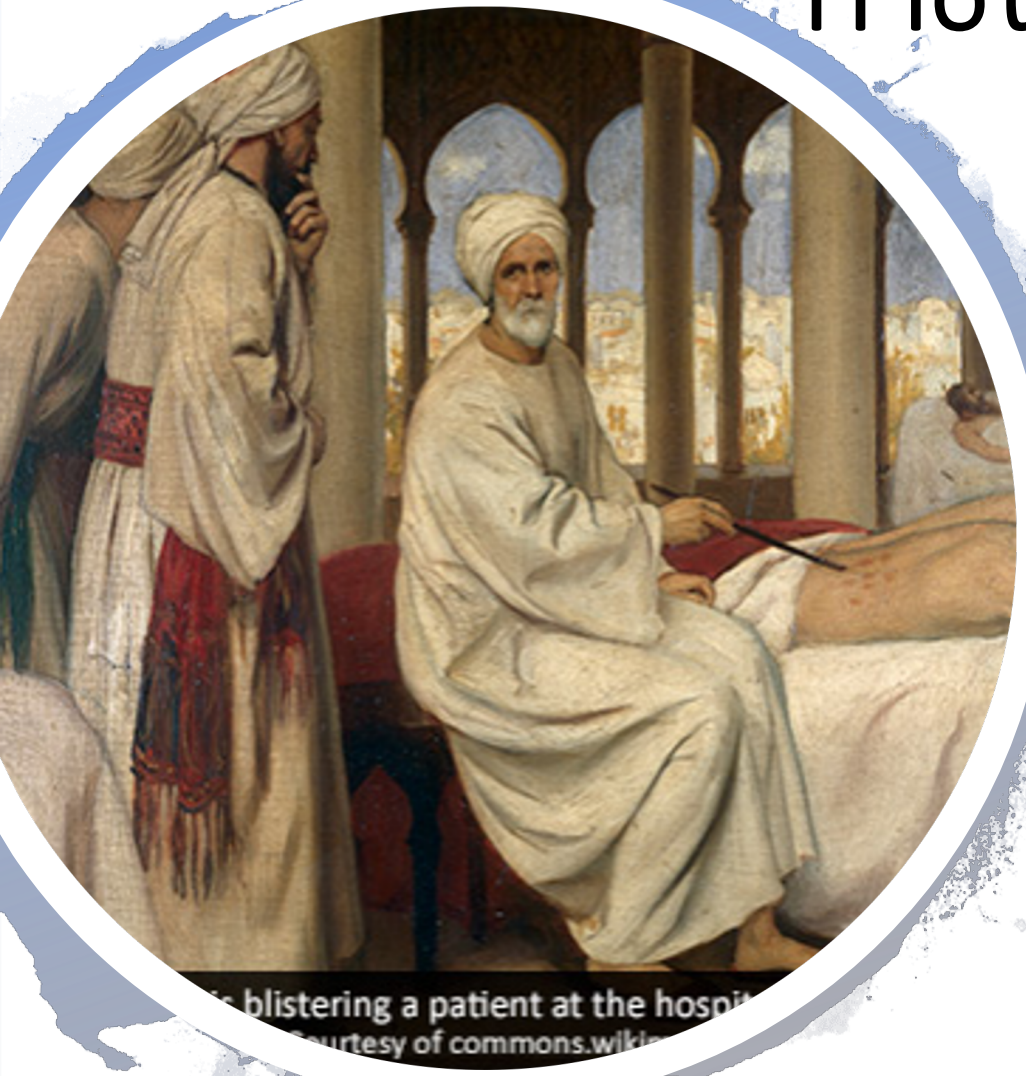

- Albucasis the 11th century surgeon of corodoba (Spain) also explained extirpation of the gland.



Emil Theodor Kocher
(1841 - 1917)

Η Ιστορία της θυρεοειδεκτομής

- Swiss physician and medical researcher who received the 1909 Nobel Prize in Physiology or Medicine for his work in the physiology, pathology and surgery of the thyroid.

Είδη επεμβάσεων στον θυρεοειδή αδένα
(ανάλογα με το εύρος της επέμβασης)

1. **Ολική θυρεοειδεκτομή (πλήρης αφαίρεση του θυρεοειδικού ιστού)**
2. **Απλή λοβεκτομή (αφαίρεση του ενός λοβού μόνο)**

Επεμβάσεις ενδιάμεσης έκτασης

1. **Απλή λοβεκτομή με ισθμεκτομή (αφαίρεση του ενός λοβού και του ισθμού)**
2. **Ισθμεκτομή μόνο**
3. **Υφολική θυρεοειδεκτομή (μένει μικρό υπόλειμμα στη μία η και στις δύο πλευρές)**
4. **Σχεδόν ολική θυρεοειδεκτομή (2-4 γραμμάρια ιστού ή τμήμα ιστού 1-2 εκ στην τραχειοοισοφαγική αύλακα)**

Annals of Surgery • Volume 271, Number 3, March 2020

The American Association of Endocrine Surgeons Guidelines for the Definitive Surgical Management of Thyroid Disease in Adults

TABLE 12. Thyroidectomy Nomenclature

Name of Procedure	Extent of Resection
Lobectomy	One entire thyroid lobe without isthmus
Lobectomy and isthmusectomy	One entire thyroid lobe with isthmus and pyramidal lobe
Isthmusectomy	Isolated isthmus resection
Subtotal thyroidectomy	Preservation of small posterior remnant(s) of the contralateral or bilateral lobe(s) (Rarely recommended today)
Near-total thyroidectomy	Resection of all but a very small posterior remnant, ie, at the ligament of Berry
Total thyroidectomy	All visible thyroid tissue
Completion Thyroidectomy	Reoperative resection of any remaining thyroid tissue

Types of thyroidectomies

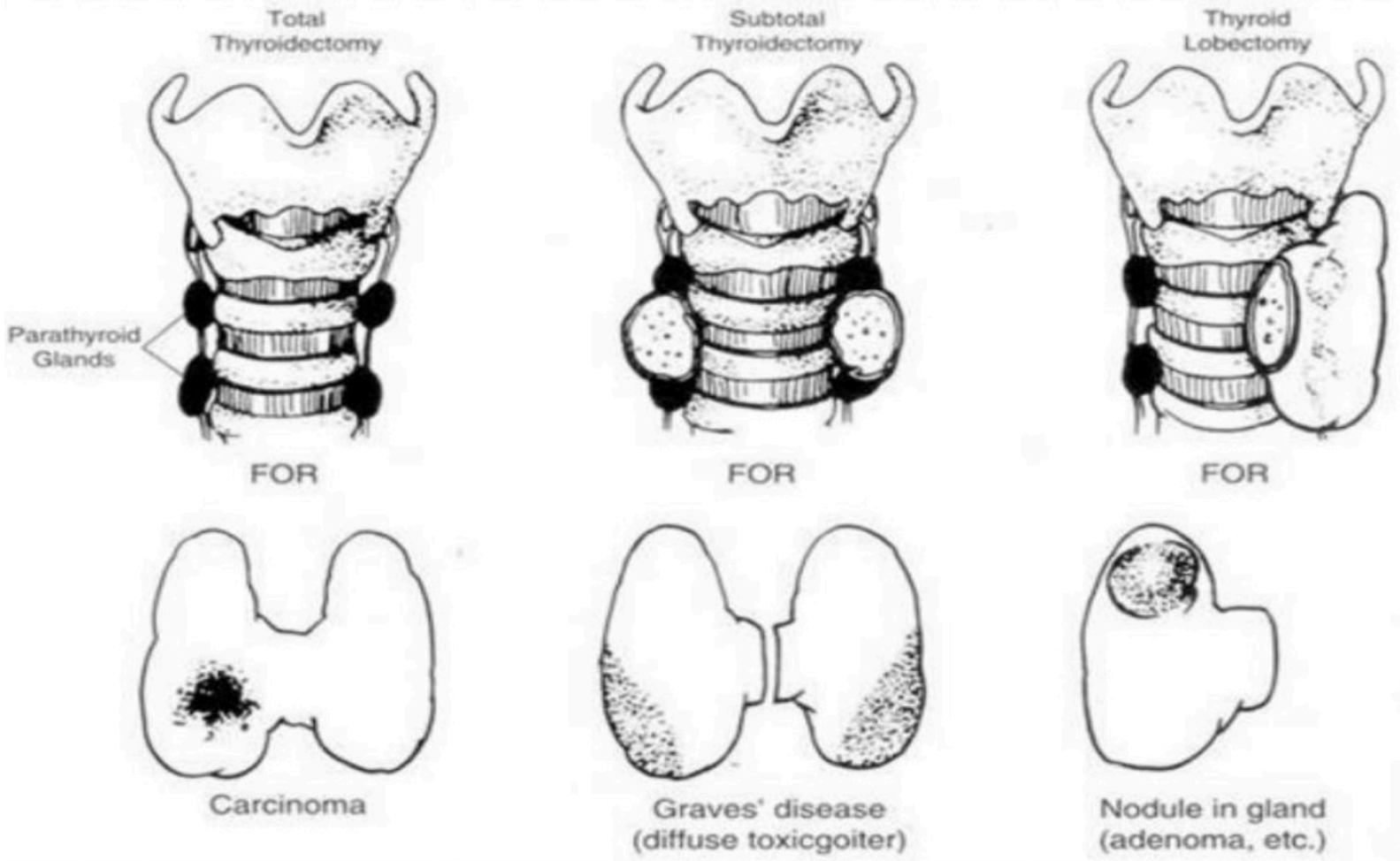

Δεδομένα που σχετίζονται με τον προβληματισμό μας για το είδος της επέμβασης που θα επιλέξουμε.

1. Σχετικά εύκολη υποκατάσταση θυρεοειδικών ορμονών.
2. Πιθανότητα ύπαρξης ή ανάπτυξης παθολογίας στον ιστό που πρόκειται να μείνει.
3. Στενά γειτνιάζουσες σημαντικές φυσιολογικές ανατομικές δομές (λαρυγγικά νεύρα, παραθυρεοειδής αδένες) που μπορεί με την επέμβαση να επηρεάσουμε την λειτουργία τους.
4. Δυνατότητα καταστροφής τυχόν υπολειμματικού ιστού με ραδιενεργό Ιώδιο.

Χειρουργική του θυρεοειδούς αδένα

Θέση του ασθενούς: καλή υπερέκταση

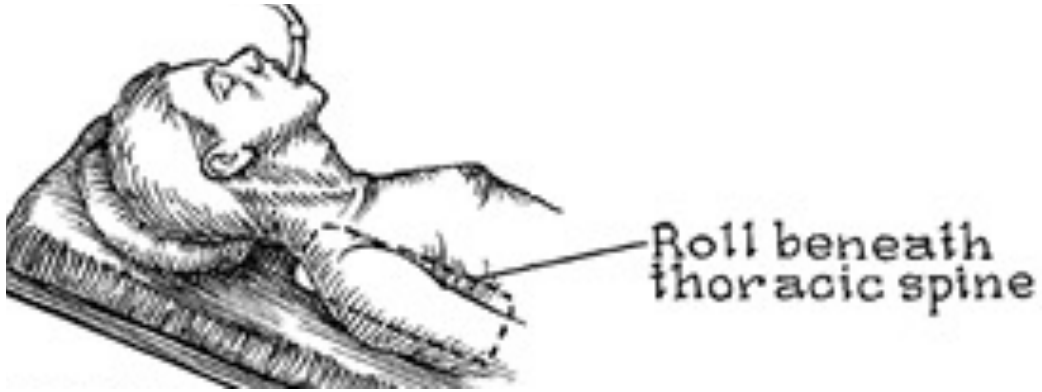

ΧΕΙΡΟΥΡΓΙΚΟΙ ΧΡΟΝΟΙ

ΤΑ 10 ΒΗΜΑΤΑ ΤΗΣ ΘΥΡΕΟΕΙΔΕΚΤΟΜΗΣ

ΒΗΜΑ 1ο: Η ΤΟΜΗ ΣΤΟ ΔΕΡΜΑ

(ανάμεσα στους στερνοκλειδομαστοειδής μύς 2 εκ πάνω από τη σφαγητιδική εντομή μέχρι και το μυώδες πλάτυσμα)

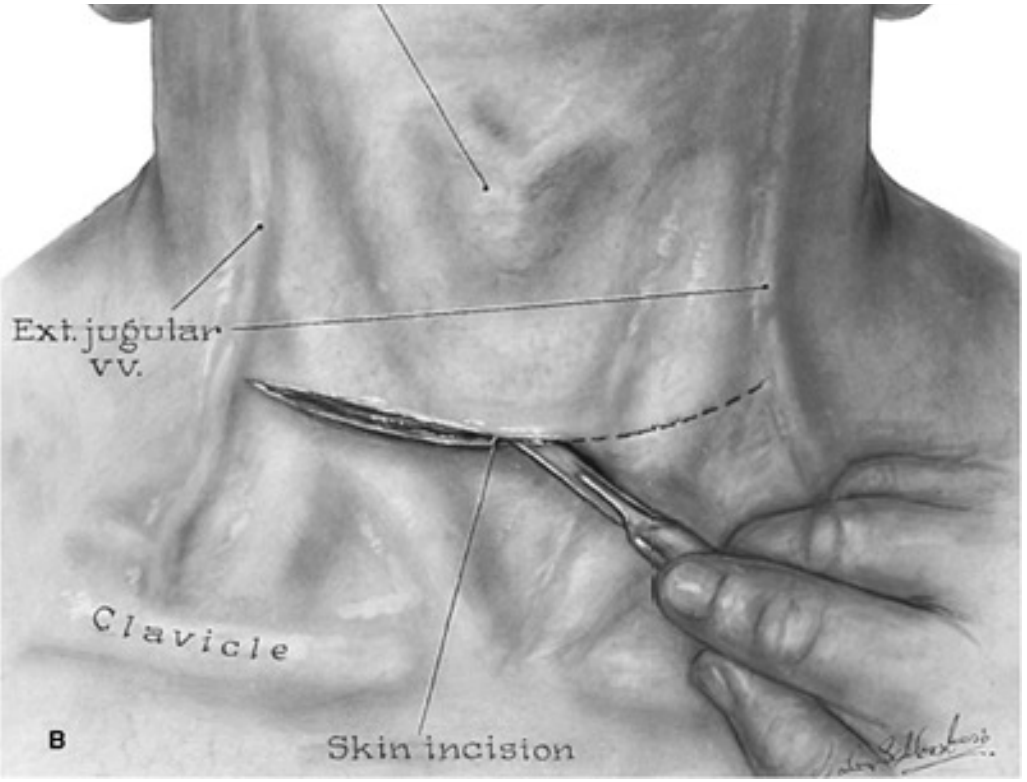

ΒΗΜΑ 2ο: ΠΑΡΑΣΚΕΥΗ ΤΩΝ ΚΡΗΜΝΩΝ

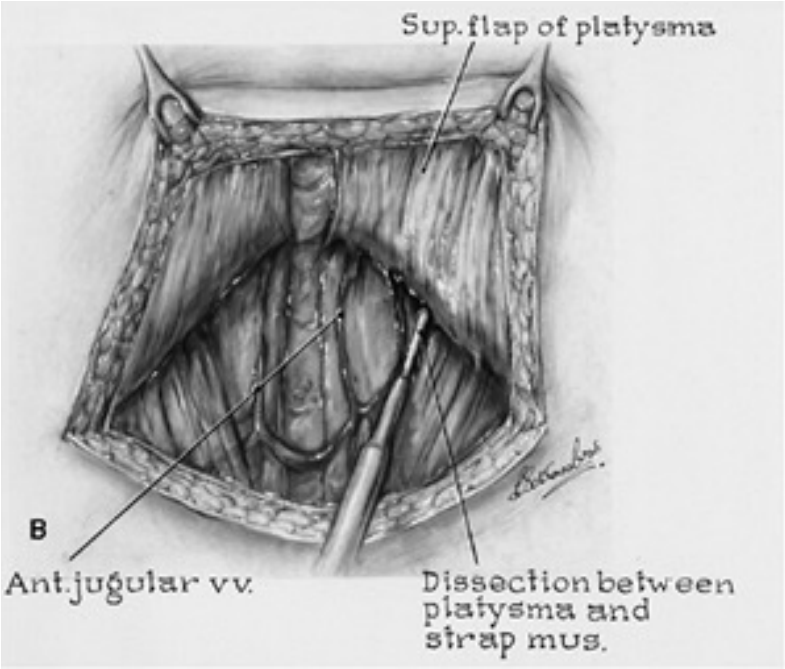

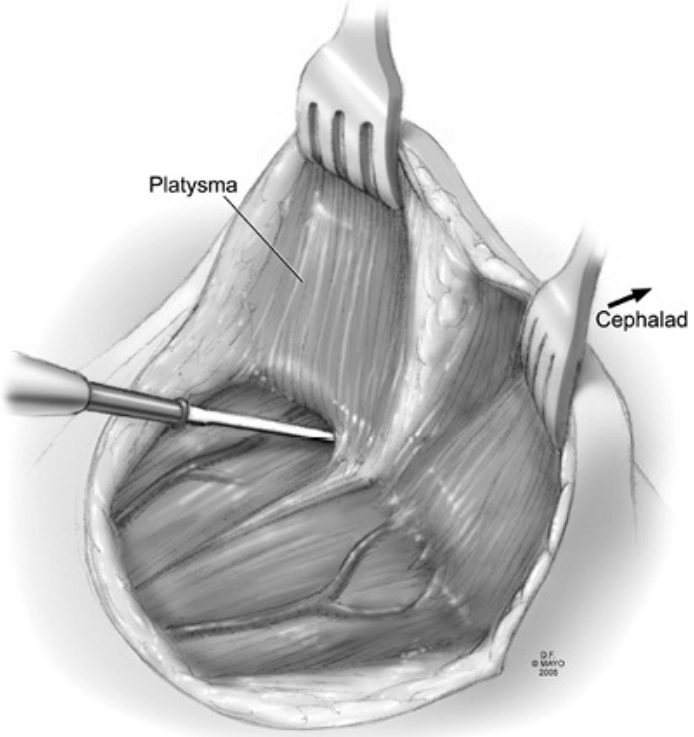

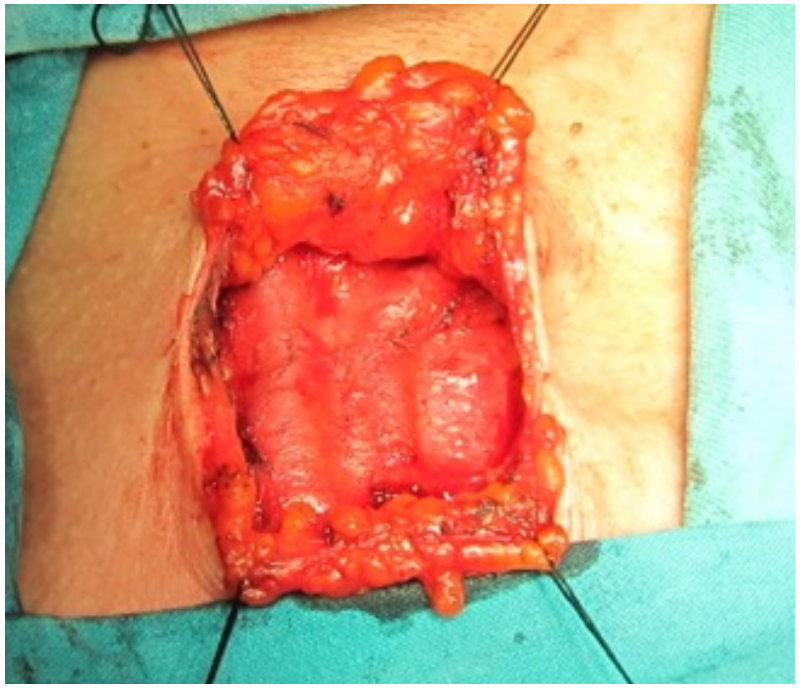

ΒΗΜΑ 3ο: ΔΙΑΤΟΜΗ ΜΕΣΗΣ ΓΡΑΜΜΗΣ ΚΑΙ ΔΙΑΧΩΡΙΣΜΟ ΤΩΝ ΜΥΩΝ ΚΑΤΩΘΕΝ ΤΟΥ ΥΟΕΙΔΟΥΣ

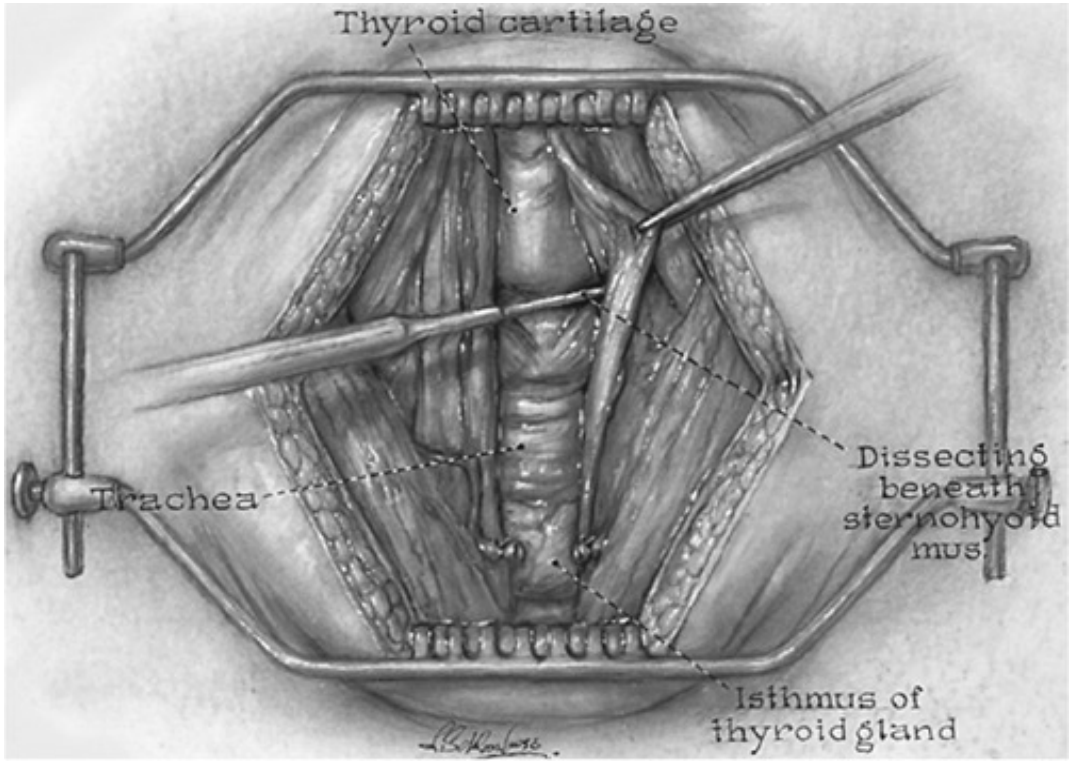

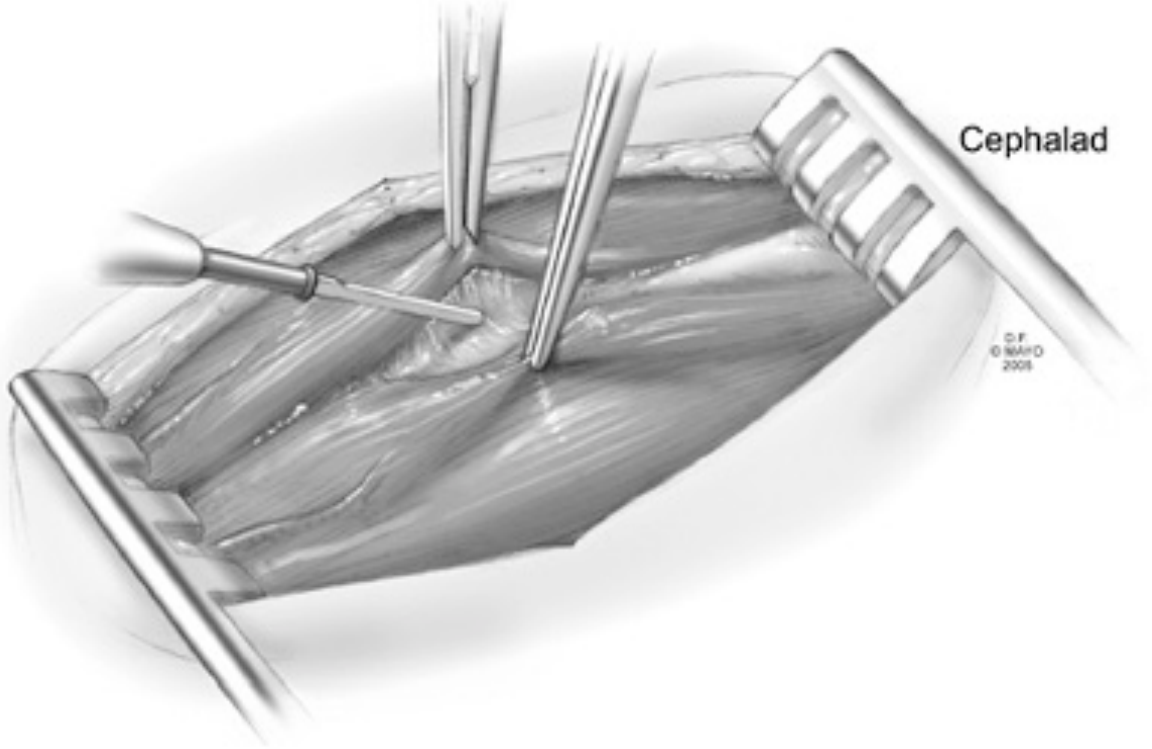

ΒΗΜΑ 4ο: ΑΠΟΚΑΛΥΨΗ ΘΥΡΕΟΕΙΔΟΥΣ ΑΔΕΝΑ ΑΦΟΥ ΠΑΡΕΚΤΟΠΙΣΟΥΜΕ ΣΤΑ ΠΛΑΓΙΑ ΤΟΥΣ ΜΥΣ

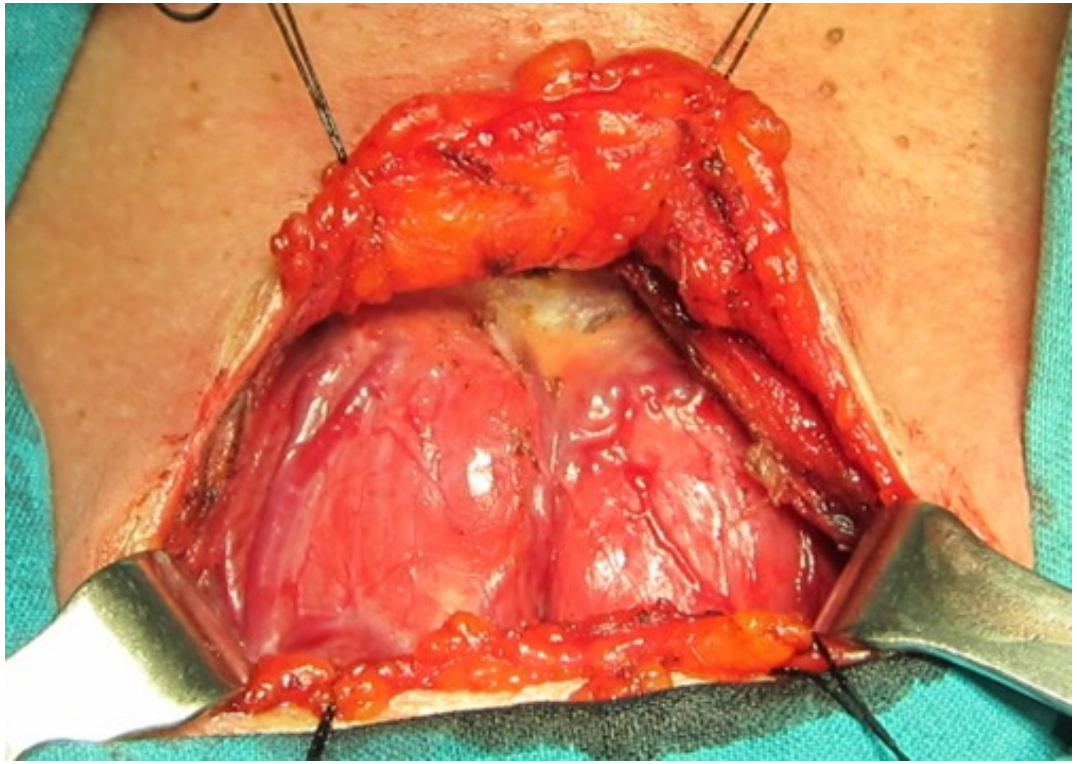

ΒΗΜΑ 5ο:
ΑΠΟΛΗΝΩΣΗ ΑΝΩ ΘΥΡΕΟΕΙΔΙΚΩΝ ΑΓΓΕΙΩΝ

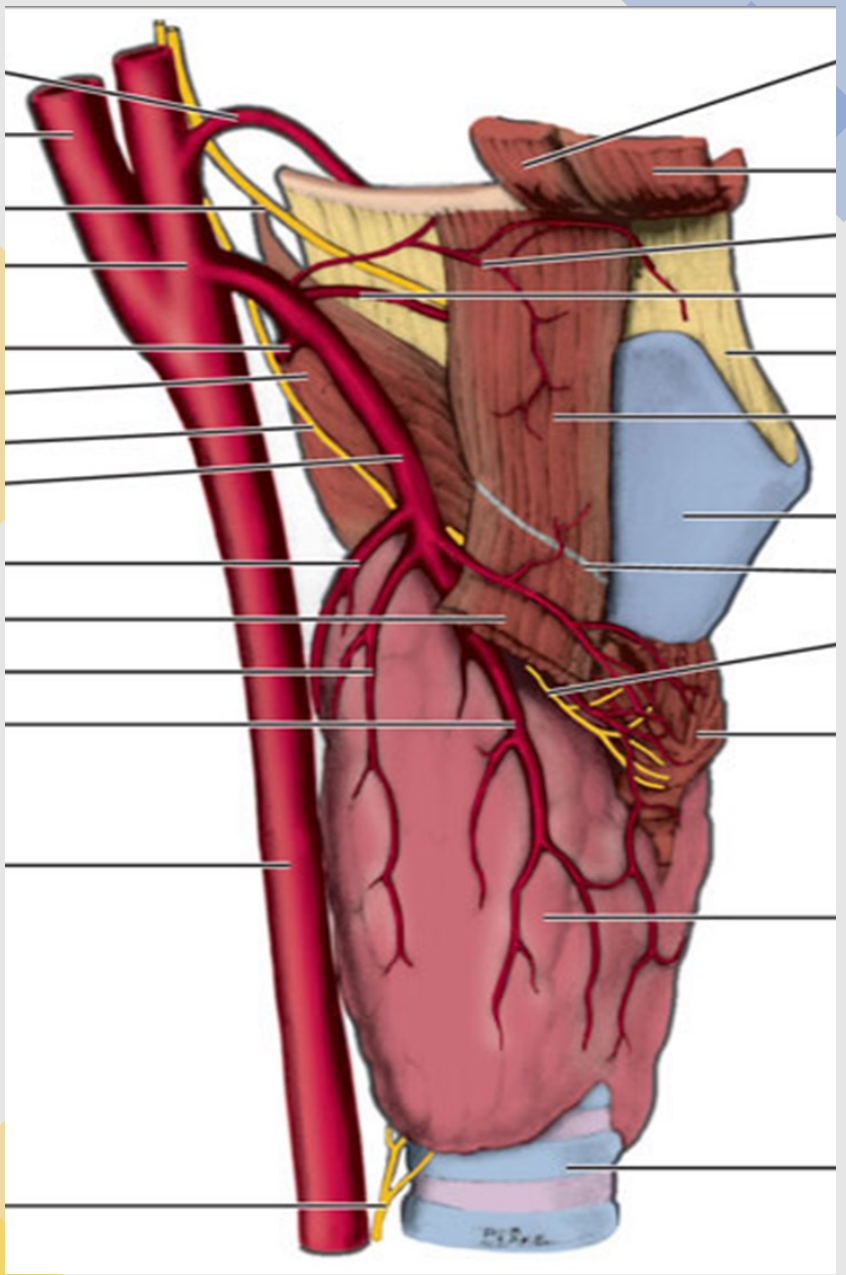

ΒΗΜΑ 6^{ο}: ΑΝΑΣΠΑΣΗ ΤΟΥ ΛΟΒΟΥ ΤΟΥ ΘΥΡΕΟΕΙΔΟΥΣ ΑΔΕΝΑ ΠΡΟΣ ΤΗ ΜΕΣΗ ΓΡΑΜΜΗ

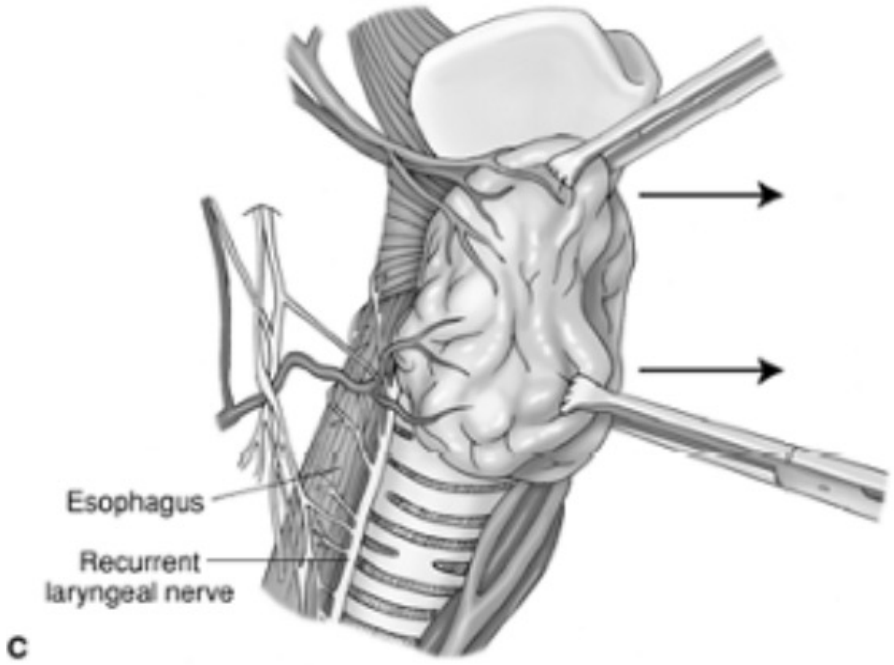

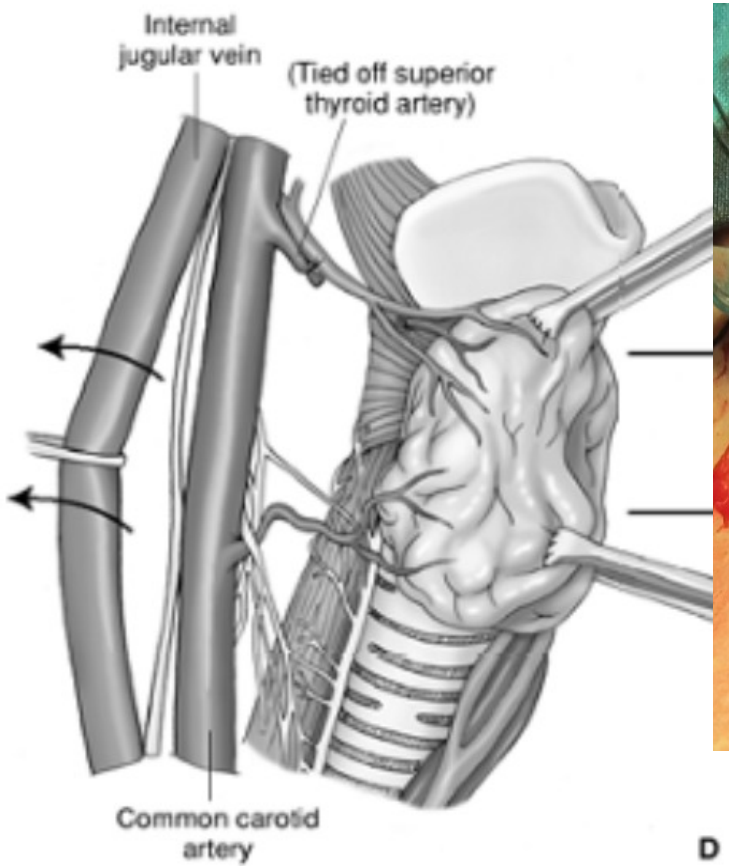

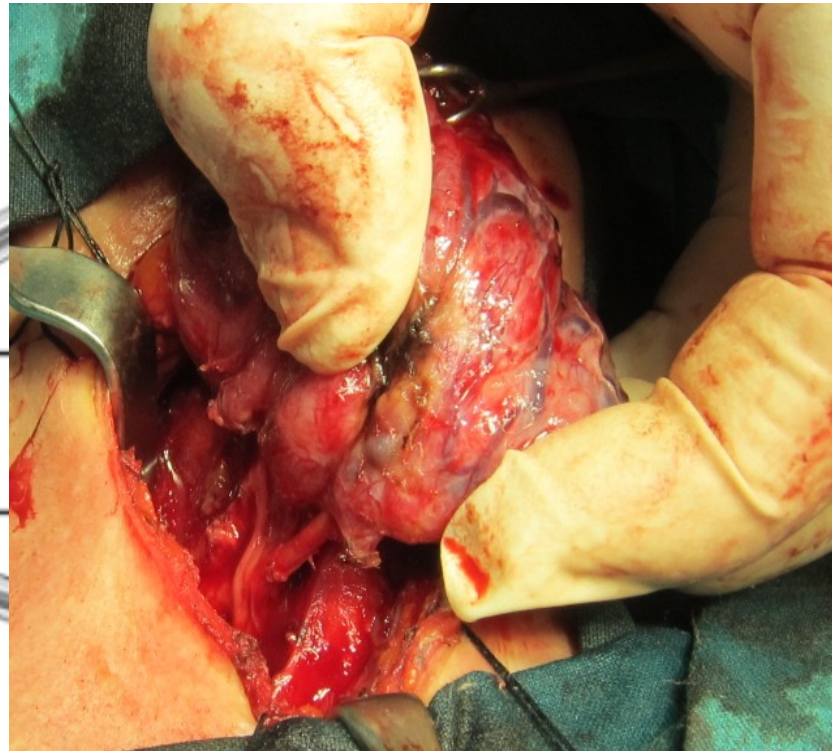

ΒΗΜΑ 7ο: ΑΝΑΓΝΩΡΗΣΗ ΚΑΙ ΠΑΡΑΣΚΕΥΗ ΚΑΤΩ ΛΑΡΥΓΓΙΚΩΝ & ΠΑΡΑΘΥΡΕΟΕΙΔΩΝ ΑΔΕΝΩΝ

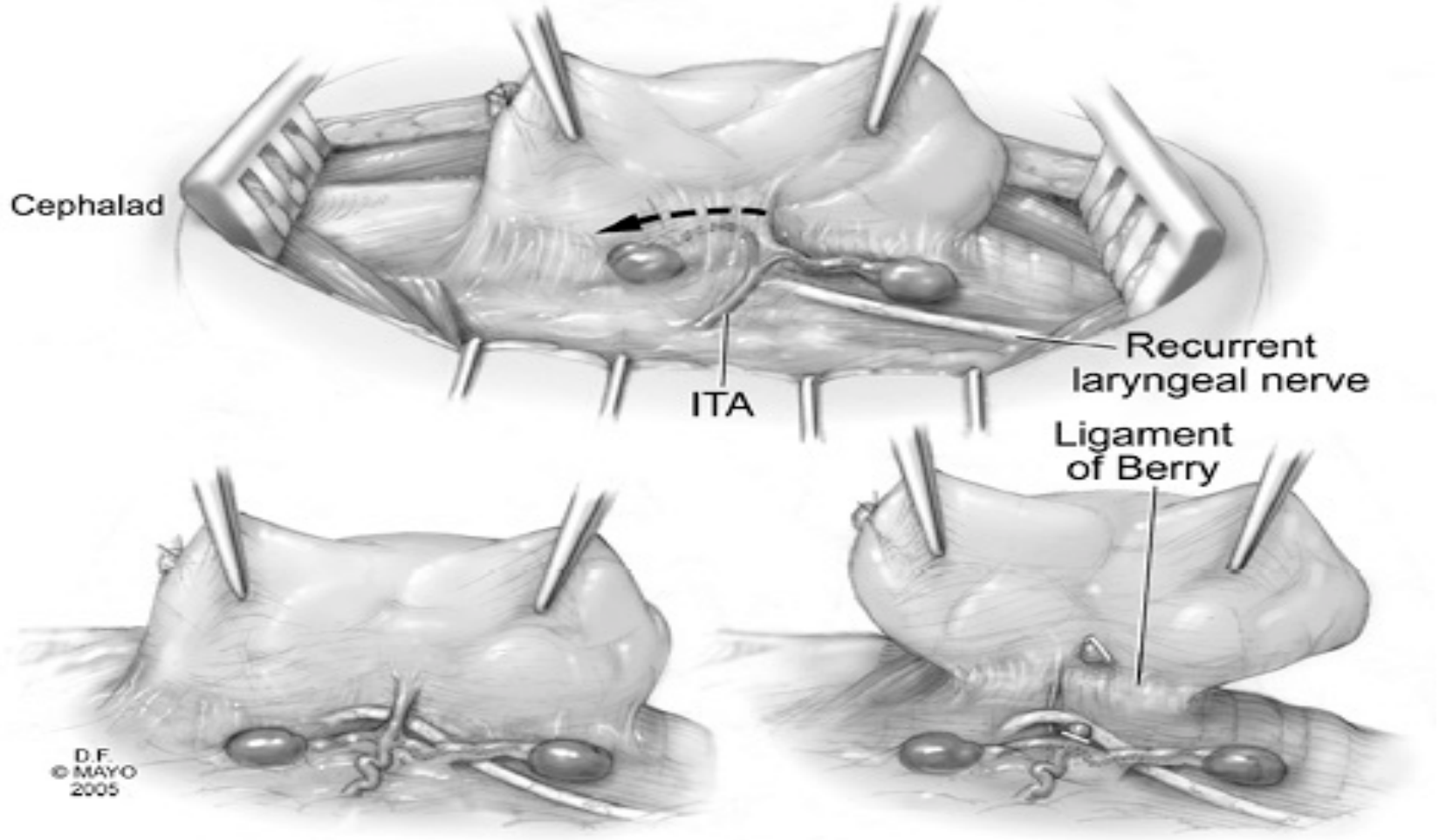

ΒΗΜΑ 8ο: ΑΦΑΙΡΕΣΗ ΘΥΡΕΟΕΙΔΟΥΣ ΑΔΕΝΑ

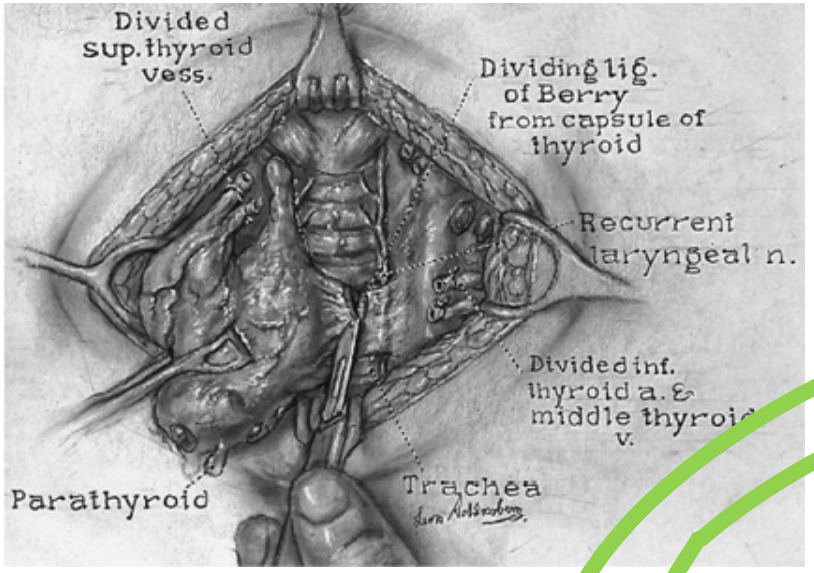

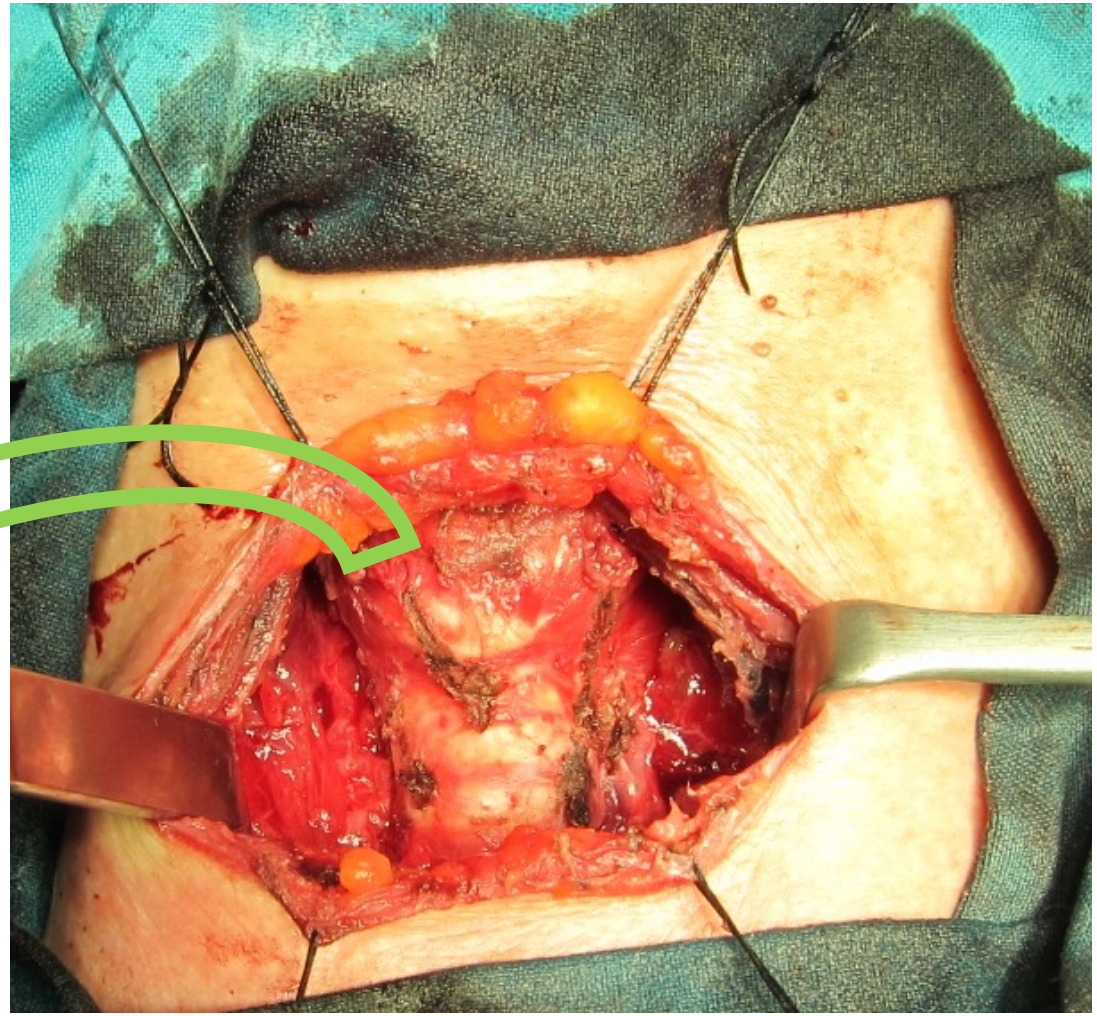

ΒΗΜΑ 9ο: ΣΥΜΠΛΗΣΙΑΣΗ ΚΑΙ ΣΥΡΡΑΦΗ ΤΩΝ ΜΥΏΝ ΚΑΤΩΘΕΝ ΤΟΥ ΥΟΕΙΔΟΥΣ

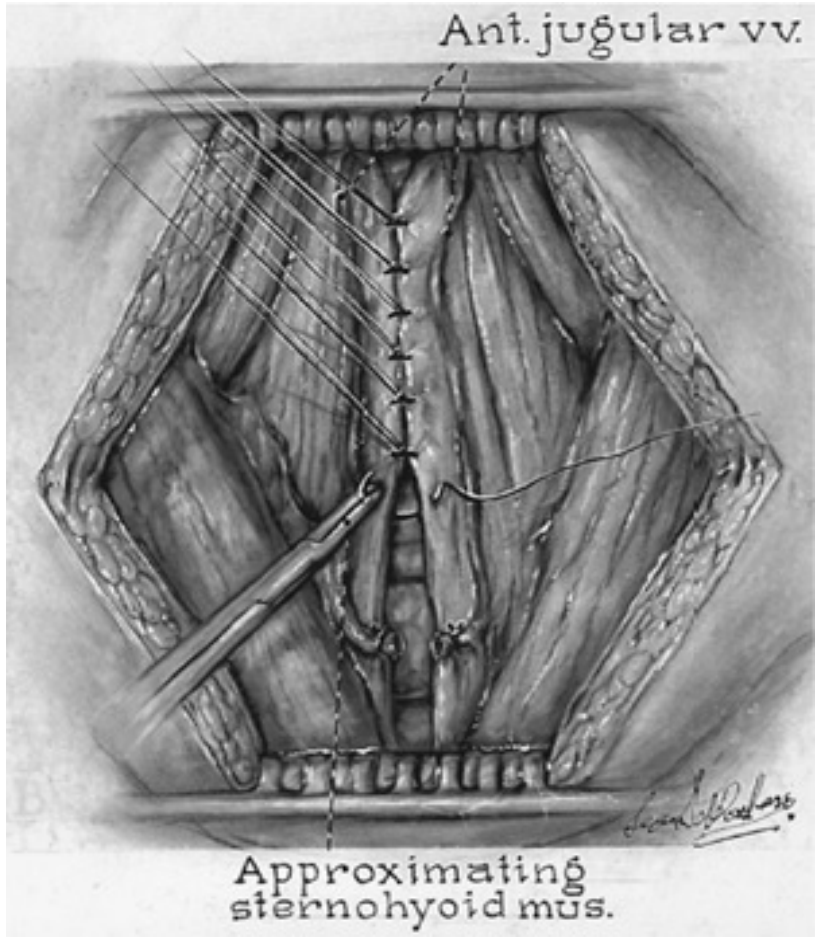

ΒΗΜΑ 10ο: ΤΟΠΟΘΕΤΗΣΗ ΠΑΡΟΧΕΤΕΥΣΗ ΑΡΝΗΤΙΚΗΣ ΠΙΕΣΗΣ

ΙΔΙΑΙΤΕΡΕΣ ΕΠΙΣΥΜΑΝΣΕΙΣ (1ο ΒΗΜΑ)

- ΤΟΜΗ ΣΤΟ ΔΕΡΜΑ
- **Σχεδιάστε την τομή στο δέρμα πριν να κοιμηθεί ο άρρωστος αναζητώντας μια πτυχή.**
- **Το μέγεθος της τομής σχετίζεται με την παθολογία του θυρεοειδούς και την επέμβαση που σχεδιάζουμε να κάνουμε.**

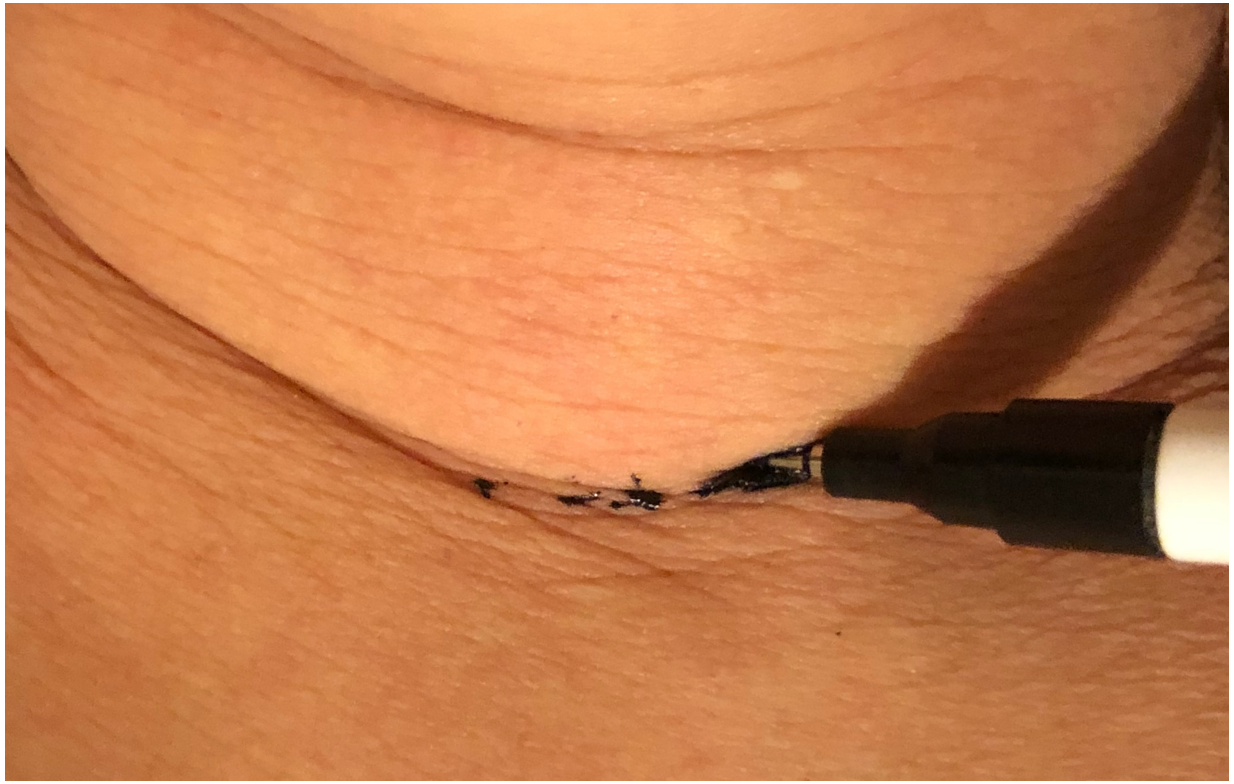

ΙΔΙΑΙΤΕΡΕΣ ΕΠΙΣΥΜΑΝΣΕΙΣ (3ο ΒΗΜΑ)

- Σε δύσκολες περιπτώσεις (μεγάλους όζους ή κακοήθειες) μπορεί να γίνει κάθετη διατομή των μυών κατωθεν του υοειδούς και επανασυρραφή τους κατά το τέλος της επέμβασης.

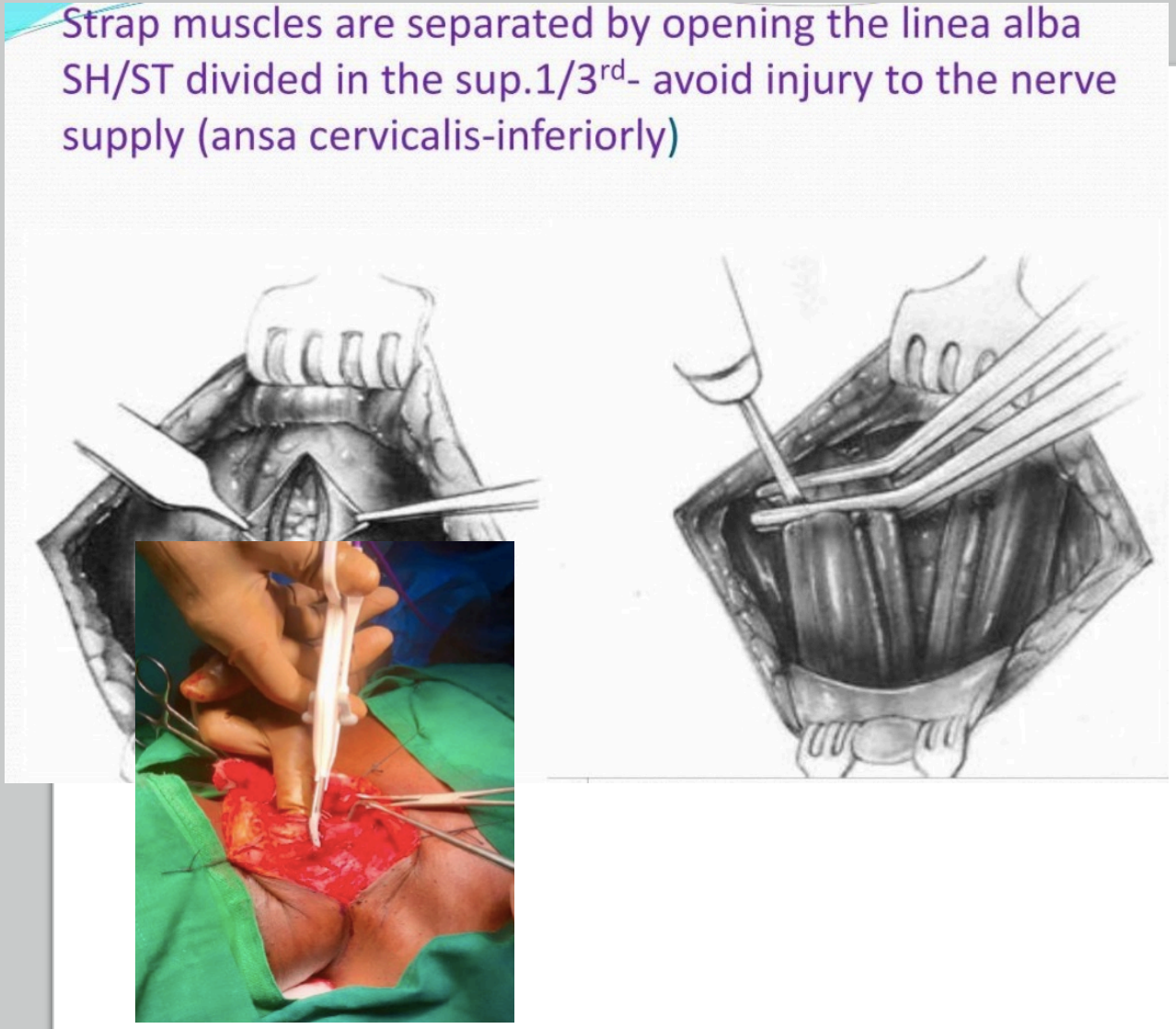

ΙΔΙΑΙΤΕΡΕΣ ΕΠΙΣΥΜΑΝΣΕΙΣ (4ο ΒΗΜΑ)

Αναγνώριση και παρασκευή πυραμοειδούς λοβού (υπάρχει σε 50% των περιπτώσεων)

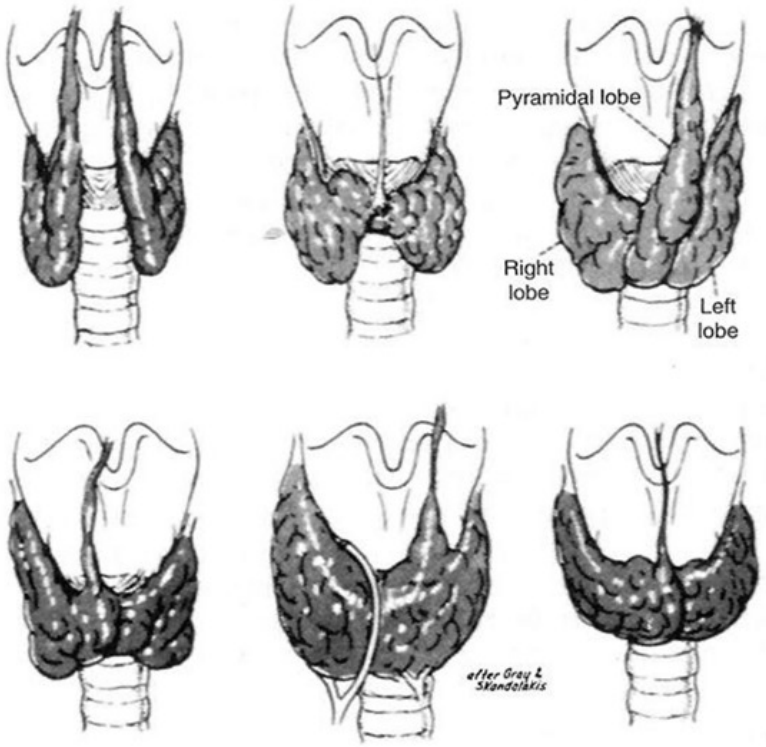

ΙΔΙΑΙΤΕΡΕΣ ΕΠΙΣΥΜΑΝΣΕΙΣ (4ο ΒΗΜΑ)

Thyroid Tubercle of Zuckerkandl: importance in thyroid surgery.

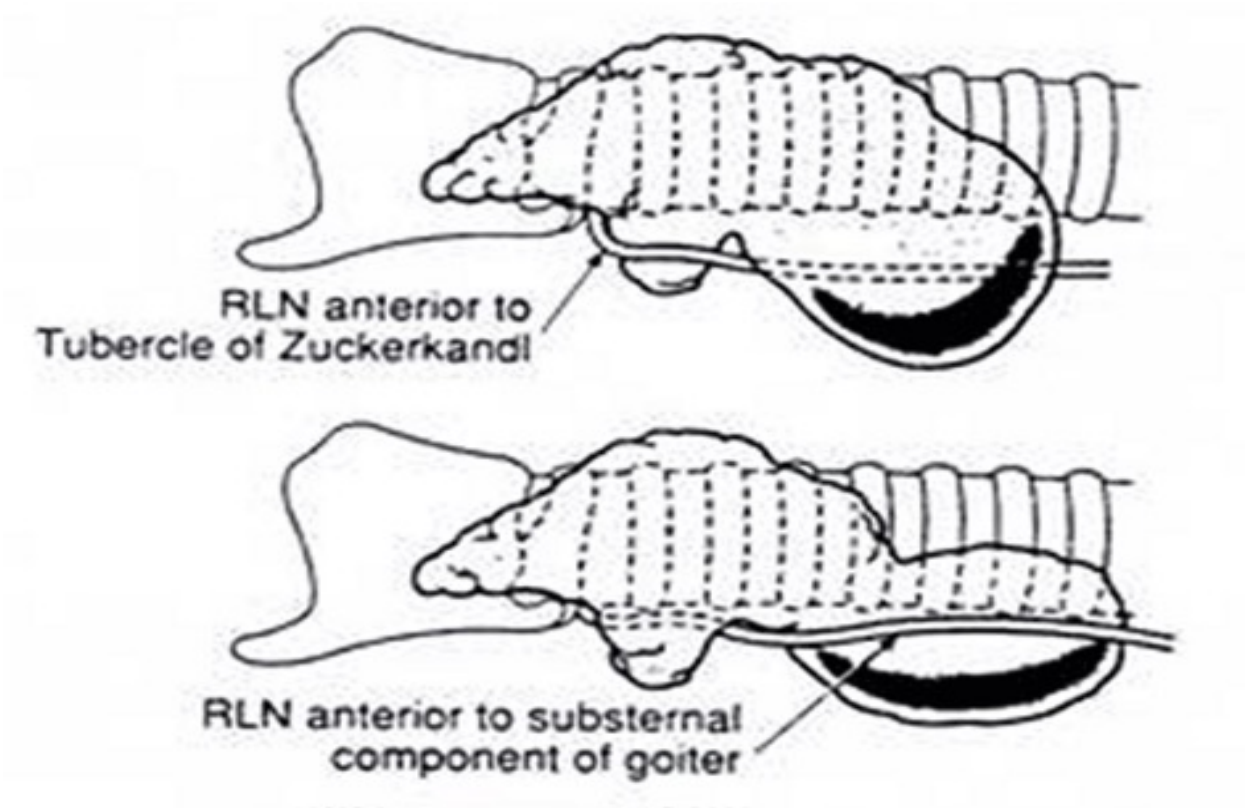

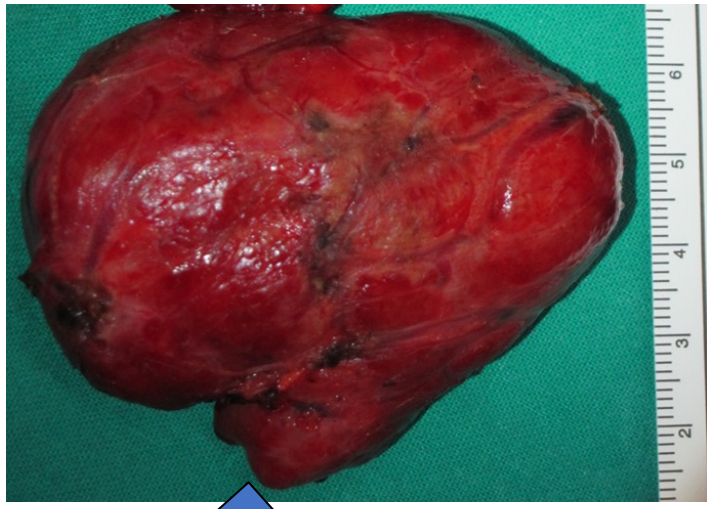

Φύμα του Zuckerkandl

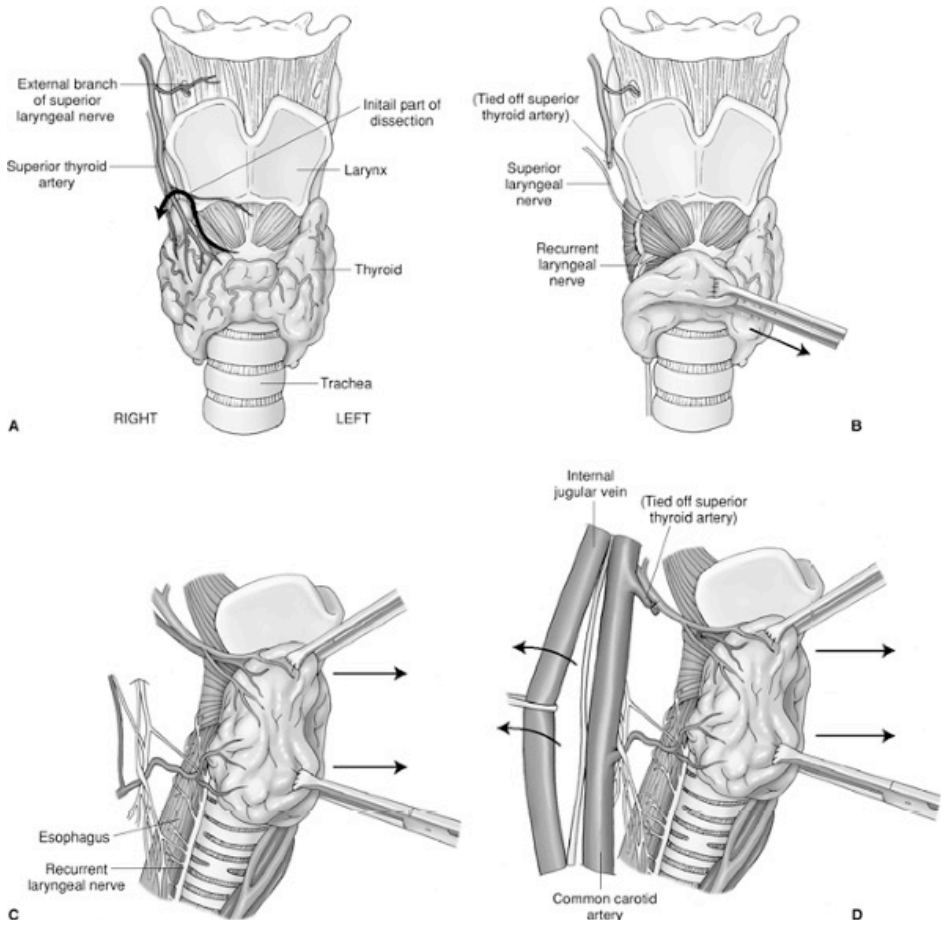
External branch of superior laryngeal nerve
Initail part of dissection
Superior thyroid artery
Larynx
Thyroid
Trachea
A
RIGHT
LEFT
(Tied off superior thyroid artery)
Superior laryngeal nerve
Recurrent laryngeal nerve
B
Esophagus
Recurrent laryngeal nerve
C
Internal jugular vein
(Tied off superior thyroid artery)
Common carotid artery
D

Απολήνωση ανω θυρεοειδικών αγγείων

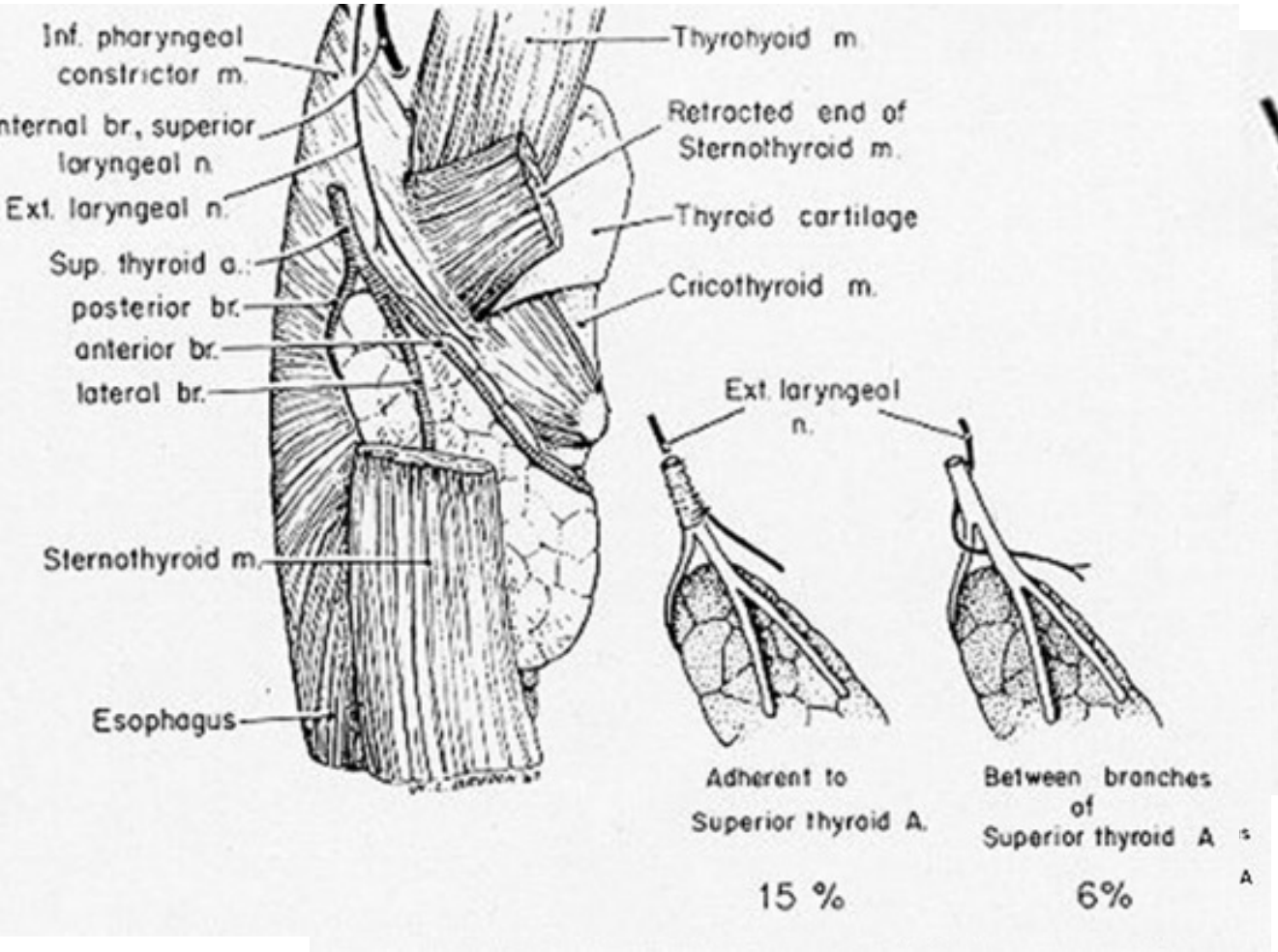

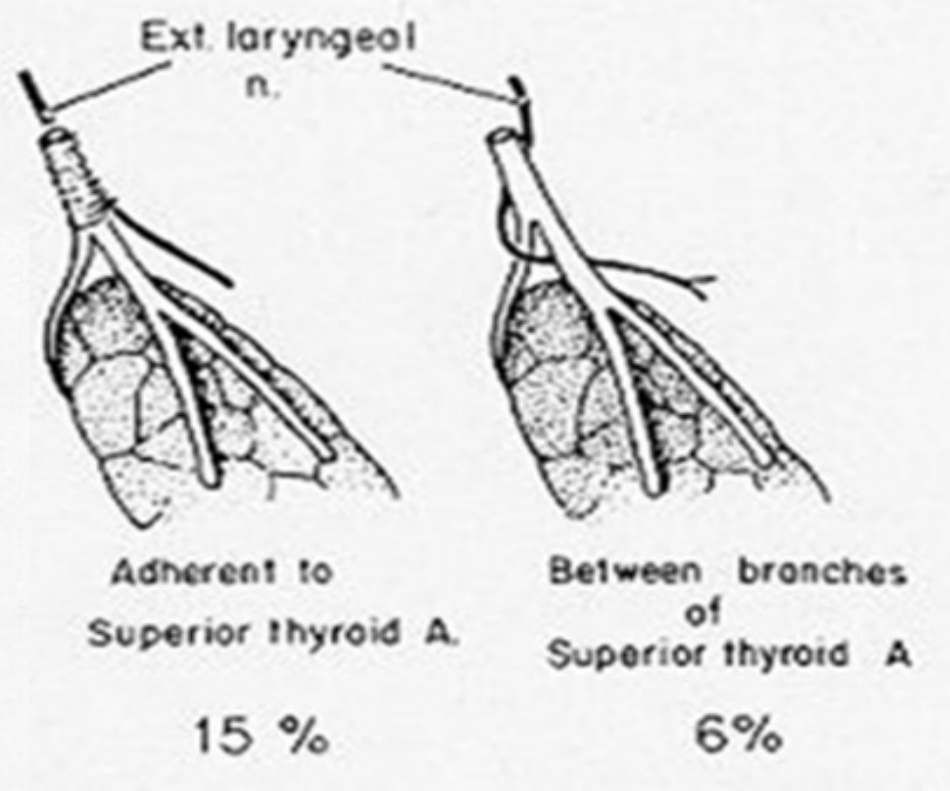

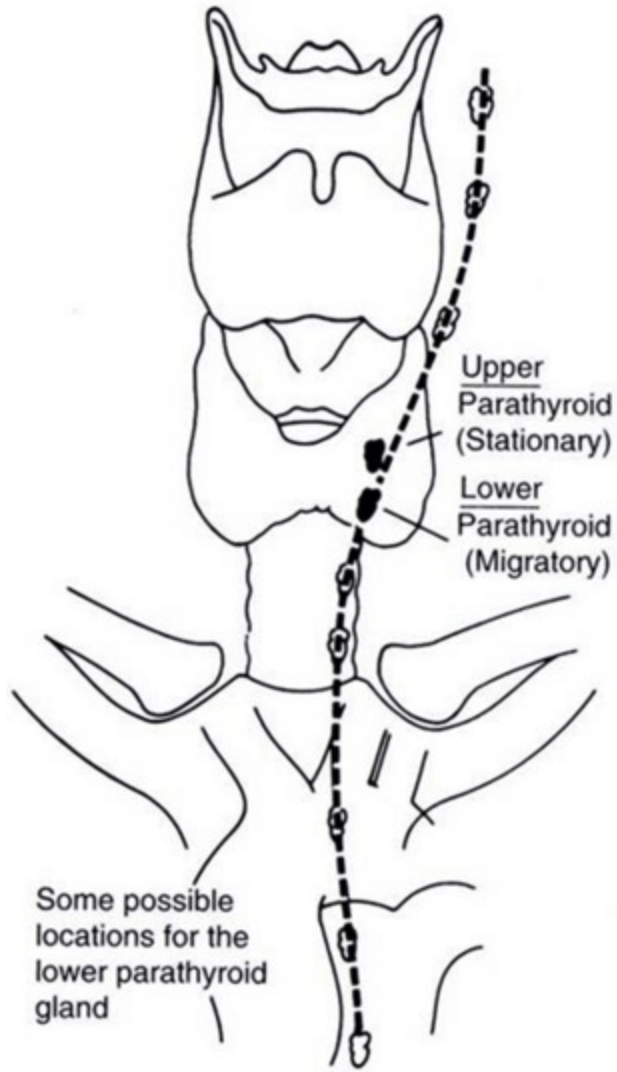
Upper
Parathyroid
(Stationary)
Lower
Parathyroid
(Migratory)
Some possible
locations for the
lower parathyroid
gland

Υφολική αφαίρεση του λοβού

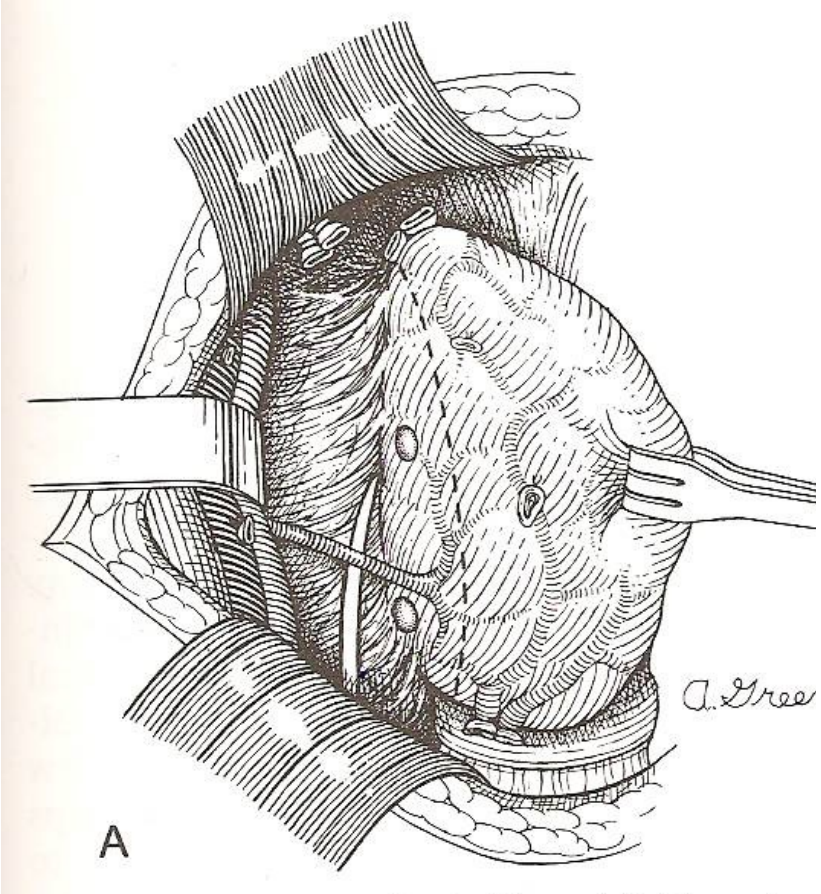

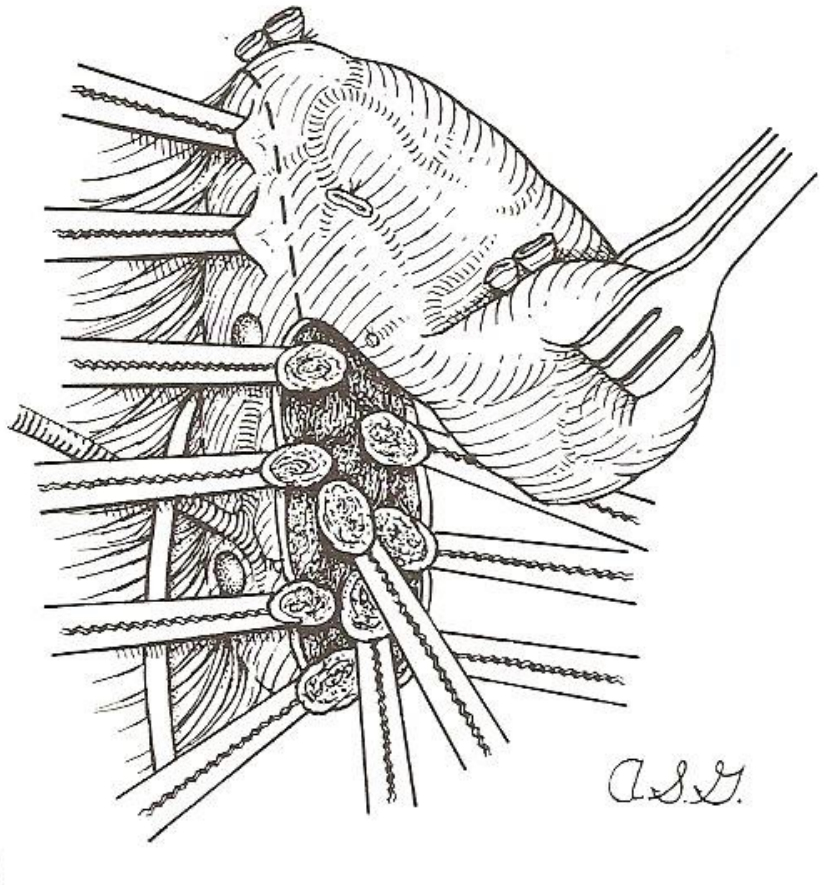

ΙΔΙΑΙΤΕΡΕΣ ΕΠΙΣΥΜΑΝΣΕΙΣ (5ο ΒΗΜΑ)

- Απολήνωση ανω θυρεοειδικών αγγείων – σχέση τους με έξω κλάδο του άνω λαρυγγικού

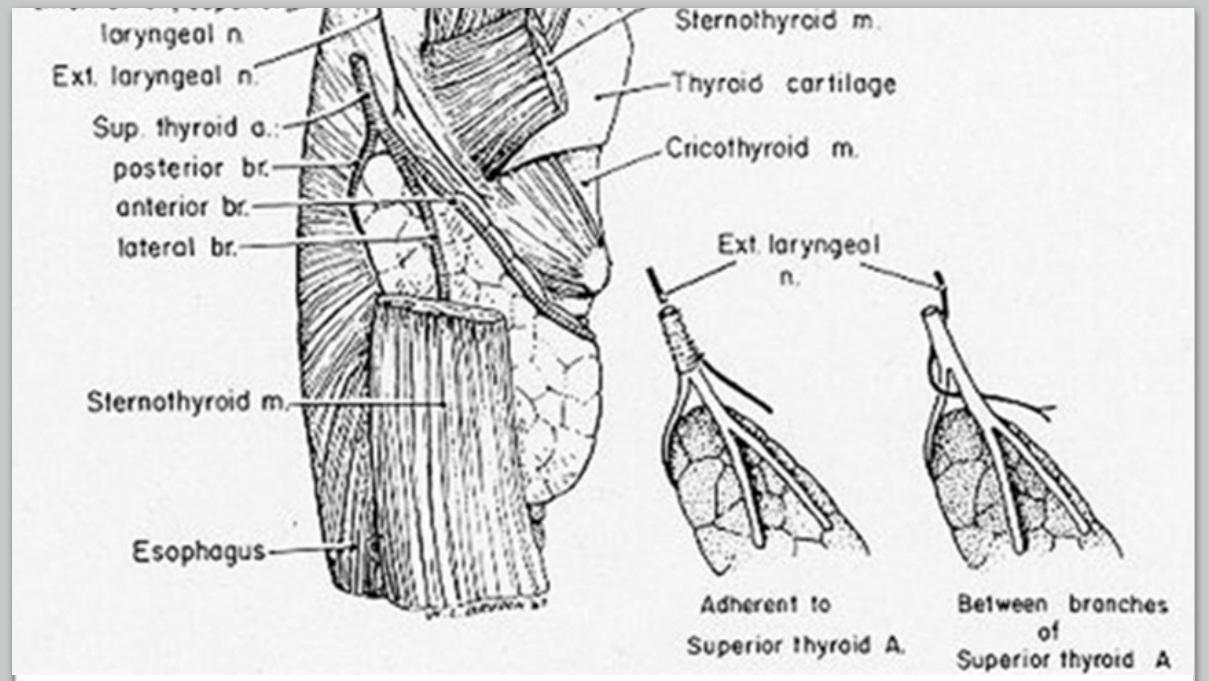

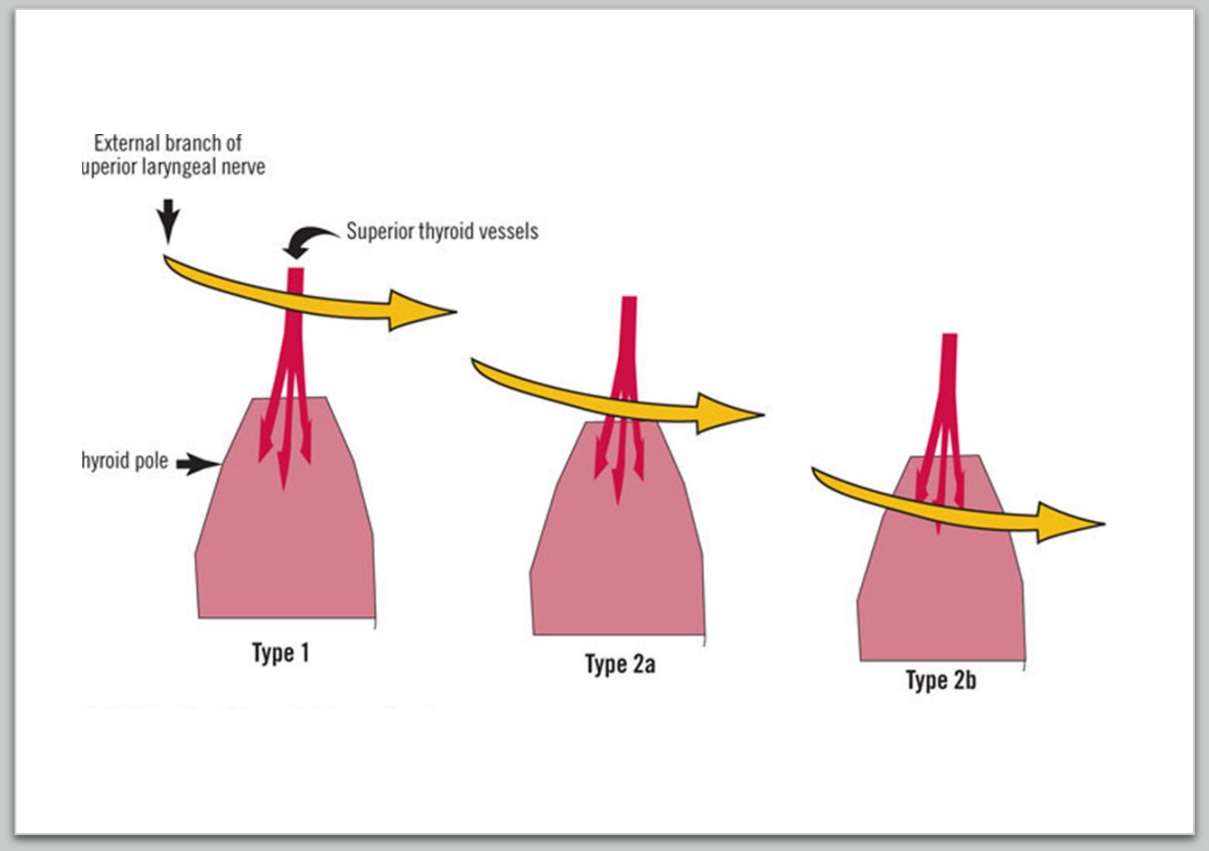

ΙΔΙΑΙΤΕΡΕΣ ΕΠΙΣΥΜΑΝΣΕΙΣ (7ο ΒΗΜΑ)

- παλίνδρομο λαρυγγικό νεύρο
- Διασταυρώνεται με την κάτω θυρεοειδική αρτηρία.
  - Μπροστά
  - Πίσω
  - Ανάμεσα

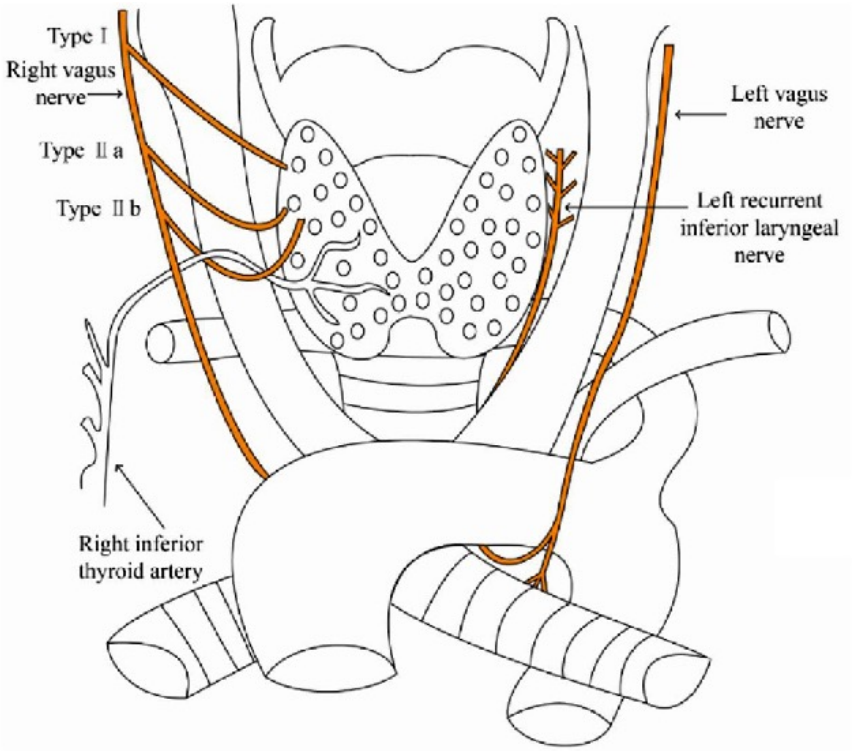

Figure 1. Classification of the nonrecurrent laryngeal nerve

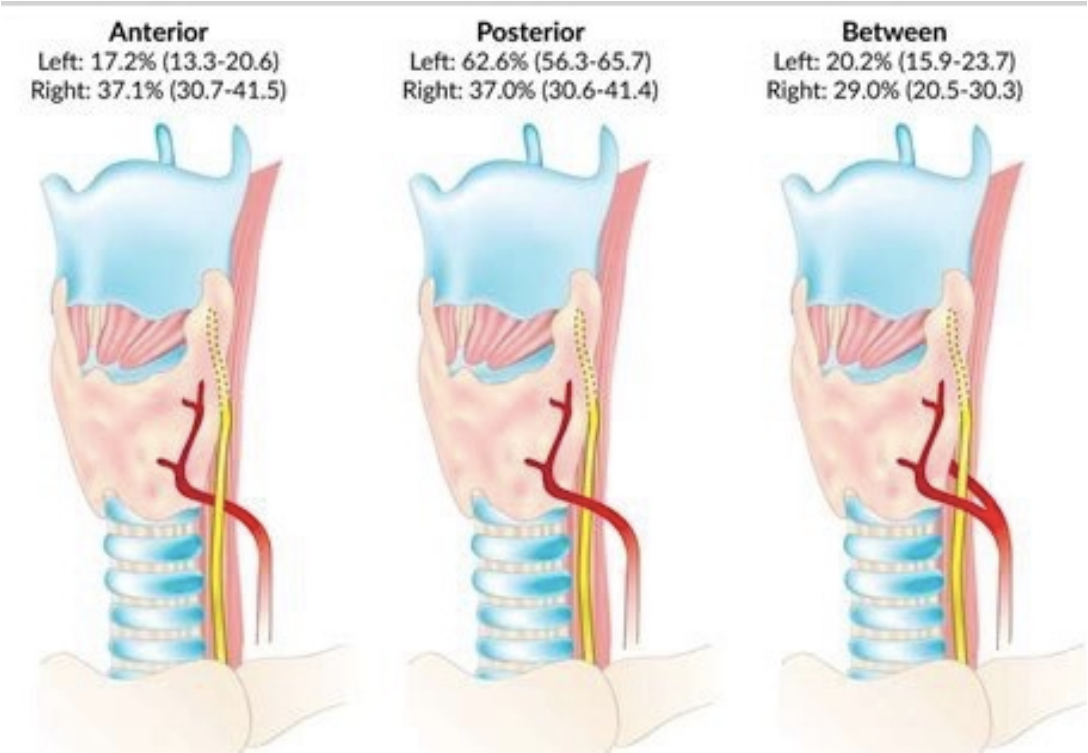

Περιοχές όπου μπορεί να τραυματιστεί το νεύρο?

- Σύνδεσμος του berry όπου ο θυρεοειδής κολλάει πάνω στην τραχεία και το νεύρο μπορεί να έχει διακλαδωθεί και να είναι πολύ λεπτοί οι κλάδοι του
- Στο περιοχή των κάτω παραθυρεοειδών αδένων όπου διακλαδίζεται με την κάτω θυρεοειδή αρτηρία.

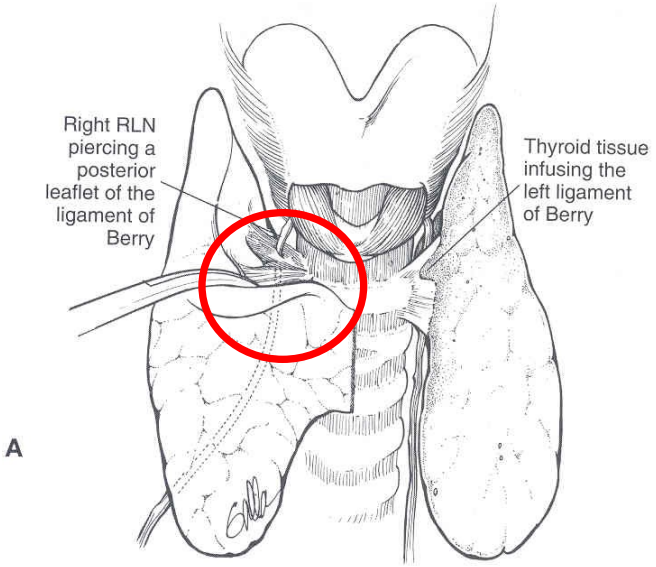

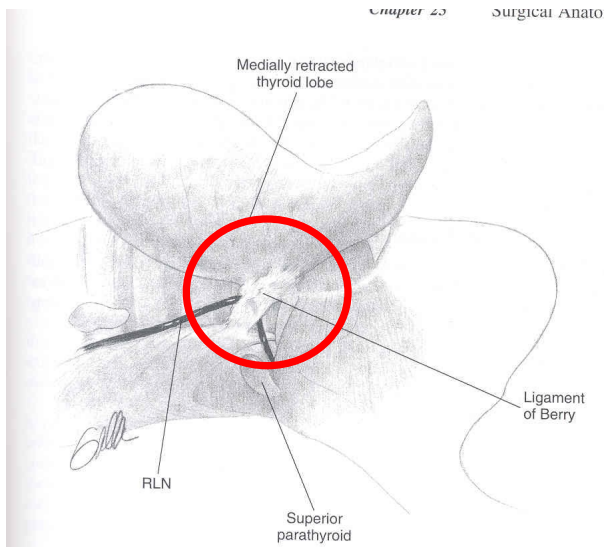

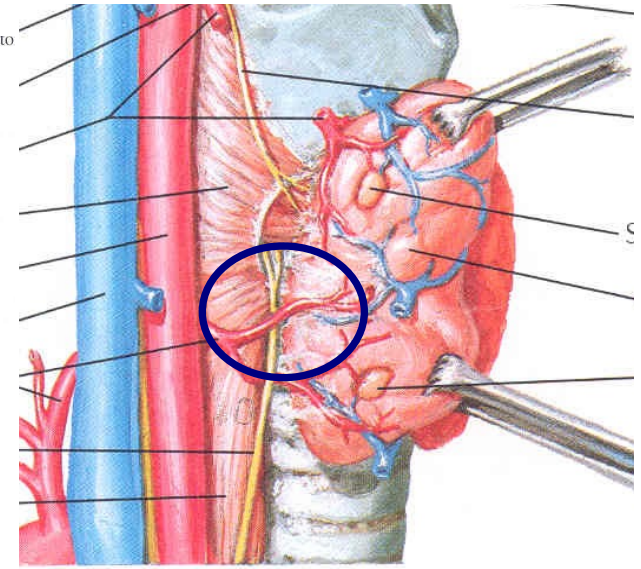

Η χρήση νευροδιεγέρτη για αναγνώριση του κάτω λαρυγγικού νεύρου

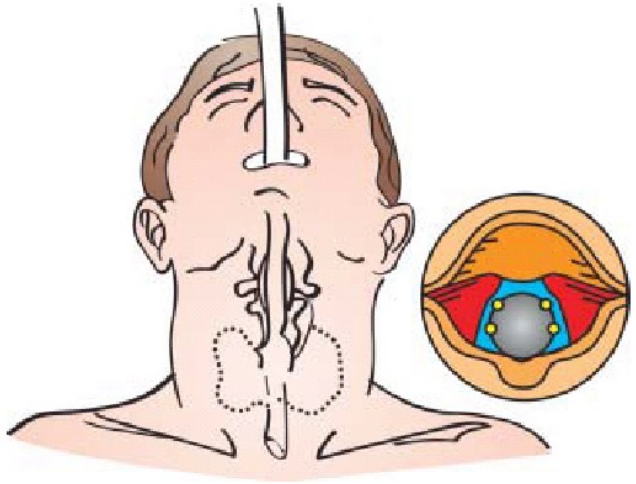

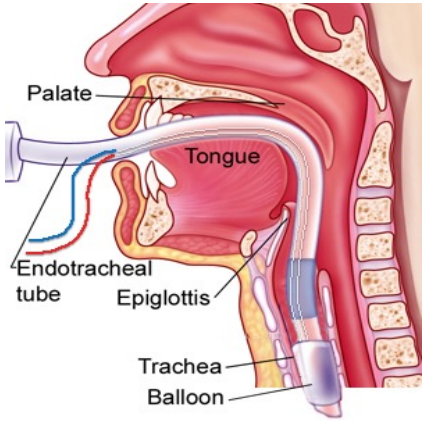

Πότε θα χρησιμοποιήσουμε νευροδιεγέρτη;

- Καρκίνο του θυρεοειδούς
- Λεμφαδενικό καθαρισμό του κεντρικού διαστήματος
- Νόσο του Graves ή άλλες θυρεοειδίτιδες
- Σε μεγάλους ή καταδυόμενους όζους
- Σε επανεγχειρήσεις
- Σε επεμβάσεις σε ακτινοβολημένο τράχηλο
- Σε επεμβάσεις που λειτουργεί μόνο ένα λαρυγγικό νεύρο

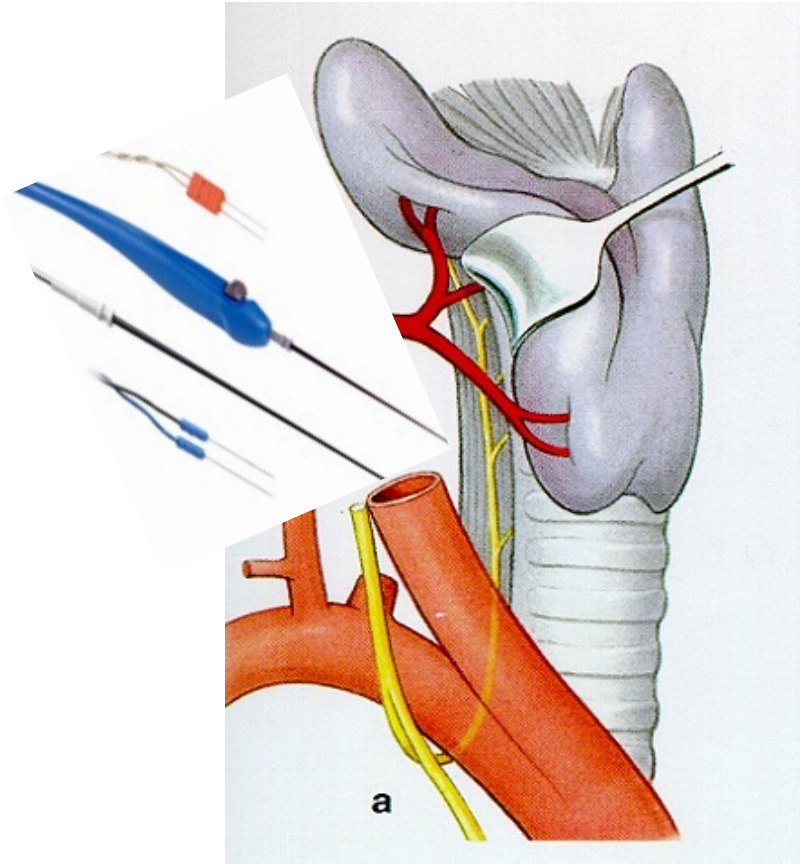

Recurrent laryngeal nerve monitoring: state of the art, ethical and legal issues.
Angelos P. Surg Clin North Am. 2019 Oct;89(5):1157-69.

ΙΔΙΑΙΤΕΡΕΣ ΕΠΙΣΥΜΑΝΣΕΙΣ (7ο ΒΗΜΑ)

ΠΑΡΑΘΥΡΕΟΕΙΔΕΙΣ ΑΔΕΝΕΣ

ΥΠΟΠΑΡΑΘΥΡΕΟΕΙΔΙΣΜΟΣ ΜΕΤΕΓΧΕΙΡΗΤΙΚΑ

- Μέχρι 30% προσωρινός
- 2-5% μόνιμος

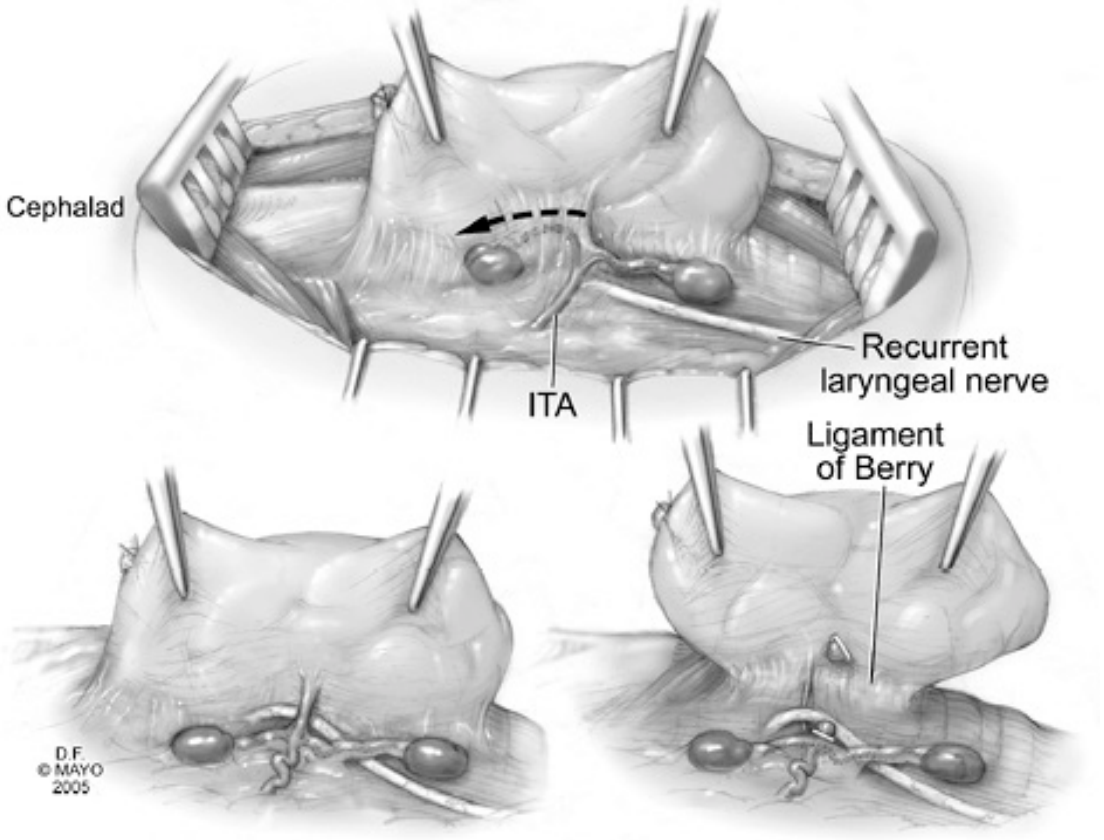

Pattou F, et al (1998) Hypocalcemia following thyroid surgery: incidence and prediction of outcome. World J Surg 22:718–724

ΙΔΙΑΙΤΕΡΕΣ ΕΠΙΣΥΜΑΝΣΕΙΣ

ΠΑΡΑΘΥΡΕΟΕΙΔΕΙΣ ΑΔΕΝΕΣ

Πρέπει να αναγνωρίσει ο χειρουργός τους παραθυρεοειδείς κατά την επέμβαση της θυρεοειδεκτομής?

- Γενικά θεωρείται ότι θα πρέπει να αναγνωριστούν τουλάχιστον 3 παραθυρεοειδείς.
- Με δεδομένη την δυσκολία αναγνώρισης τους από πολλούς θεωρείται ότι αν αφαιρεθεί ο αδένας στο όριο της κάψας δεν είναι απαραίτητο να αναγνωριστούν.

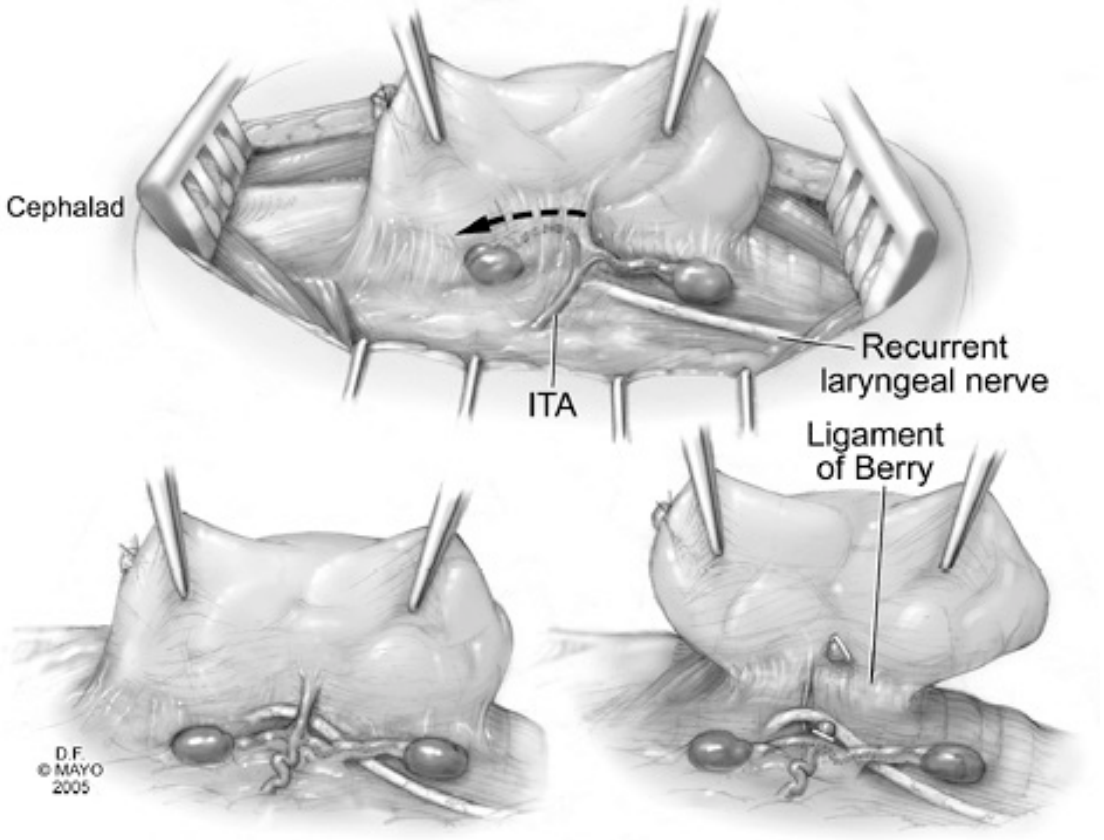

ΙΔΙΑΙΤΕΡΕΣ ΕΠΙΣΥΜΑΝΣΕΙΣ

ΠΑΡΑΘΥΡΕΟΕΙΔΕΙΣ ΑΔΕΝΕΣ - ΠΡΟΦΥΛΑΞΕΙΣ

- Αφαίρεση του αδένα στο όριο της κάψας και απολίνωση της κάτω θυρεοειδούς αρτηρίας κοντά στο θυρεοειδή
- Αναγνώριση των παραθυρεοειδών χρησιμοποιώντας διάφορες χρωστικές (κυανού του μεθυλενίου, πράσινο της ινδομεθακίνης, ICG)
- Αναγνώριση των παραθυρεοειδών με αυτοφθορισμό

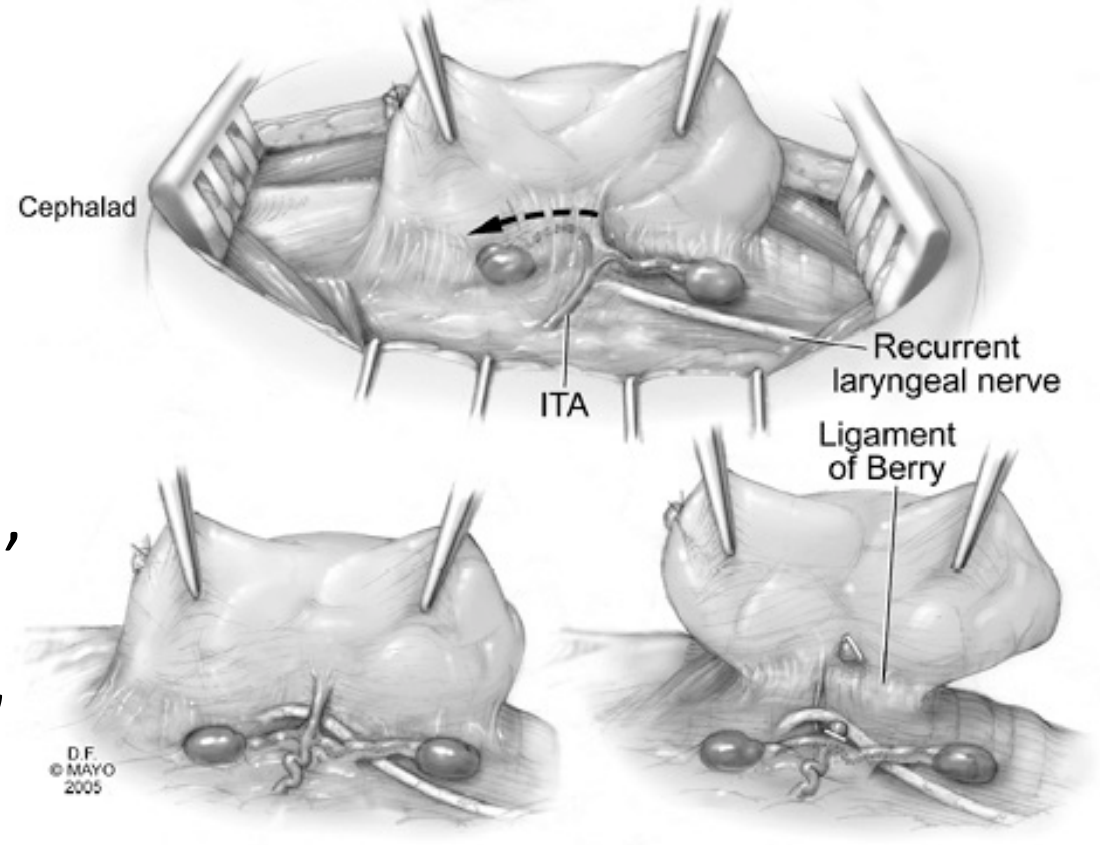

> J Biomed Opt. 2011 Jun;16(6):067012. doi: 10.1117/1.3583571.

Near-infrared autofluorescence for the detection of parathyroid glands

Constantine Paras [1], Matthew Keller, Lisa White, John Phay, Anita Mahadevan-Jansen

- Ο παραθυρεοειδικός ιστός εμφανίζει μια μοναδική ιδιότητα αυτοφθορισμού όταν διεγείρεται στο μήκος κύματος πλησίον υπέρυθρων (NIR) 785 nm, επανεμφανιζόμενο σε μήκος κύματος μεταξύ 820 έως 830 nm, με ένταση που είναι δύο έως 11 φορές μεγαλύτερη από αυτήν των γύρω ιστών (π.χ., θυρεοειδικοί ιστοί), επιτρέποντας έτσι τη βελτιωμένη ανίχνευση και τον ακριβή εντοπισμό των παραθυρεοειδών αδένων.

- Το συστατικό που είναι υπεύθυνο για αυτό το συγκεκριμένο οπτικό αποτέλεσμα στον παραθυρεοειδή αδένα παραμένει άγνωστο, αν και θεωρείται ότι υπεύθυνο μόριο θα μπορούσε να είναι είτε ένας υποδοχέας ασβεστίου είτε υποδοχέας της βιταμίνης D

J Biomed Opt. 2011 Jun;16(6):067012. doi: 10.1117/1.3583571.

Near-infrared autofluorescence for the detection of parathyroid glands

Constantine Paras [1], Matthew Keller, Lisa White, John Phay, Anita Mahadevan-Jansen

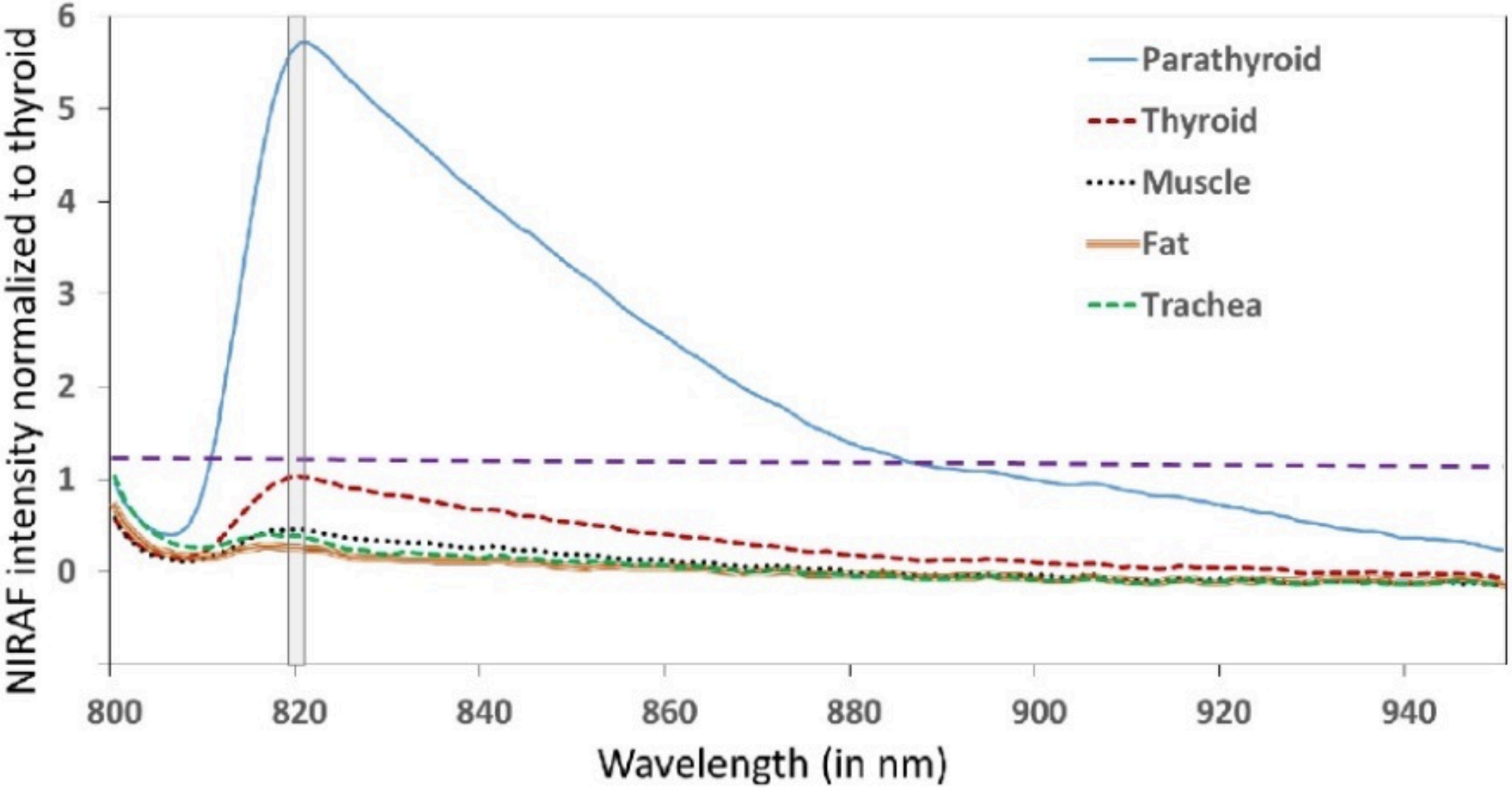

FLUOBEAM

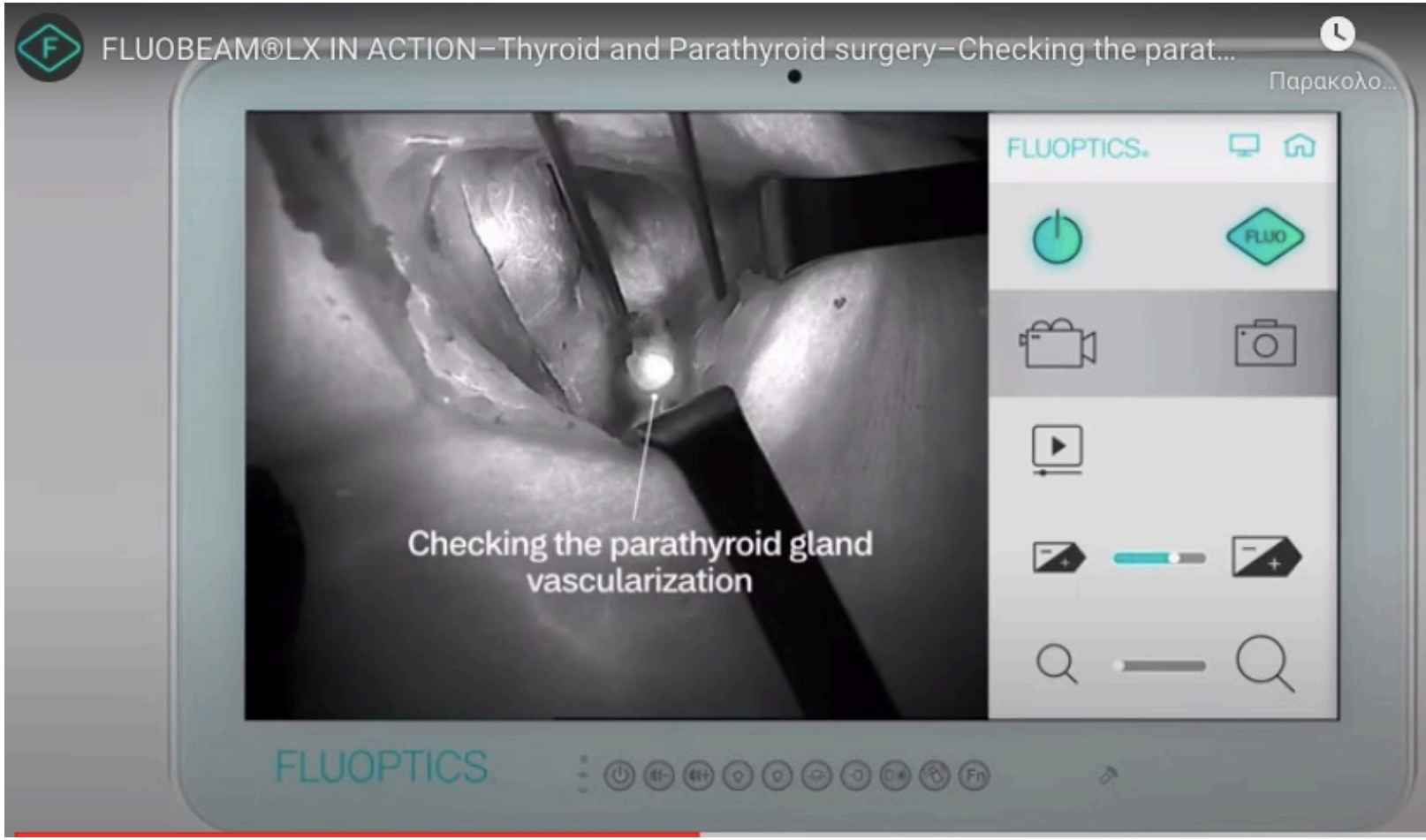
FLUOBEAM®LX IN ACTION–Thyroid and Parathyroid surgery–Checking the parat...
Παρακολο...
FLUOPTICS.
FLUO
Checking the parathyroid gland vascularization
FLUOPTICS





ΑΔΕΝΩΜΑ ΠΑΡΑΘΥΡΕΟΕΙΔΟΥΣ

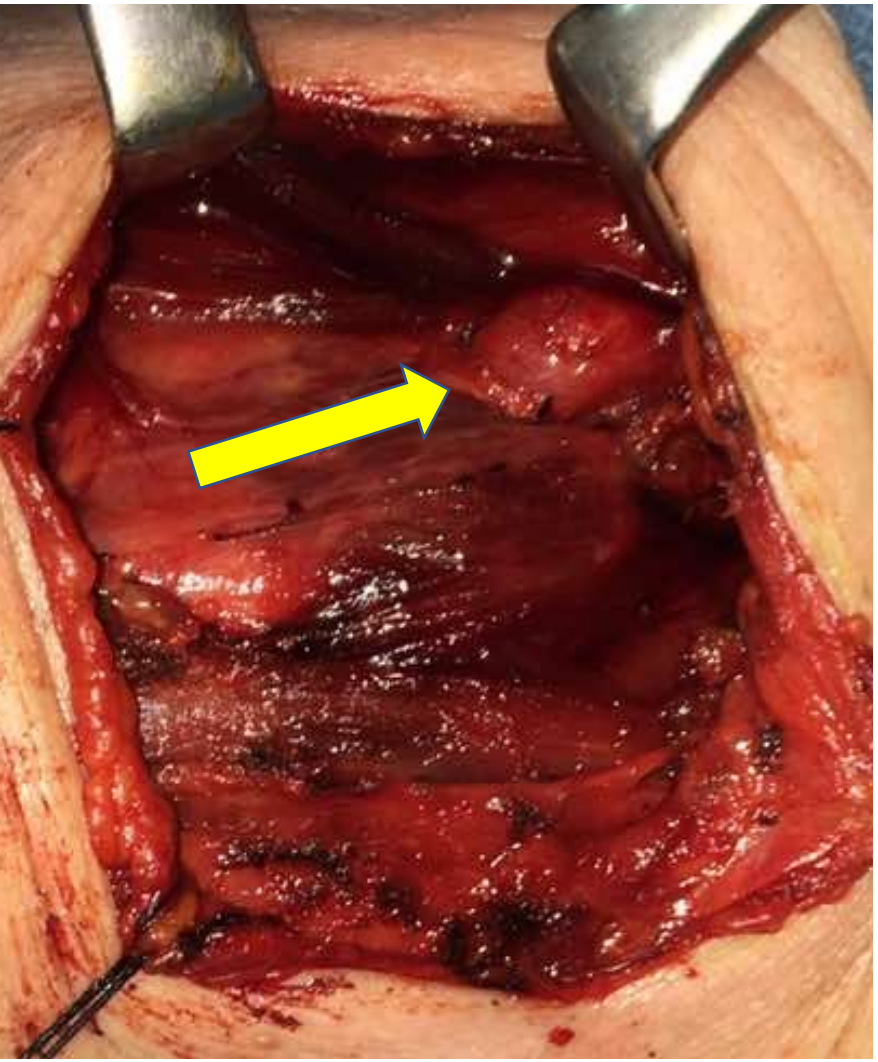

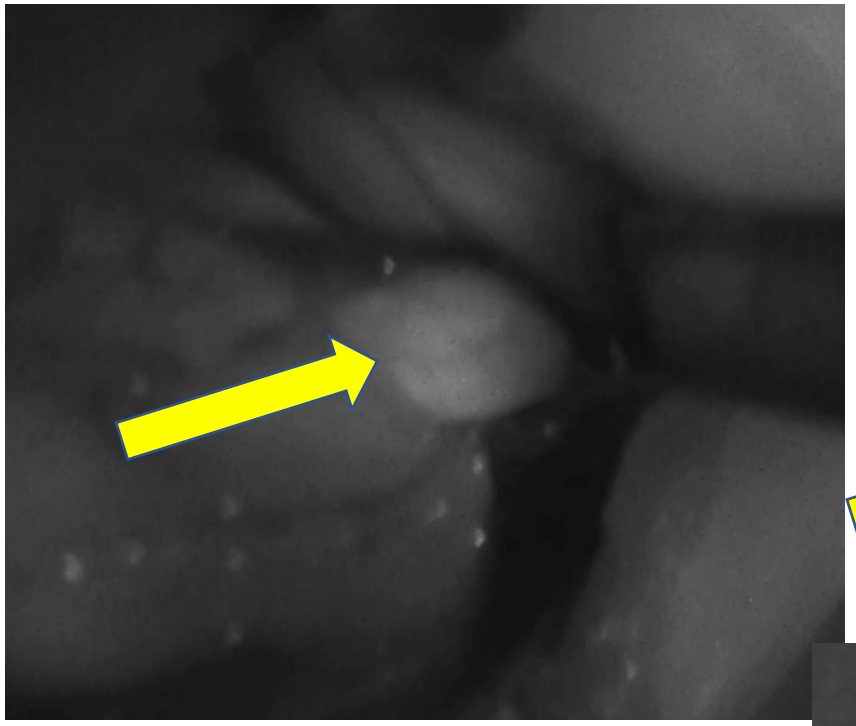

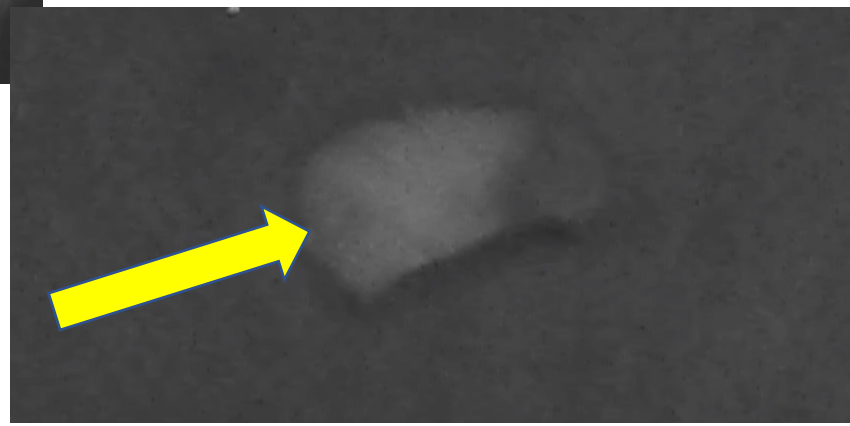

ΠΑΡΑΘΥΡΕΟΕΙΔΕΙΣ ΑΔΕΝΕΣ

- Αν οι παραθυρεοειδείς αποκολληθούν από την κάψα του θυρεοειδούς και διαταραχθεί η αιμάτωση τους τότε είναι προτιμότερο να εμφυτευθούν στον ΣΚΜ μύ

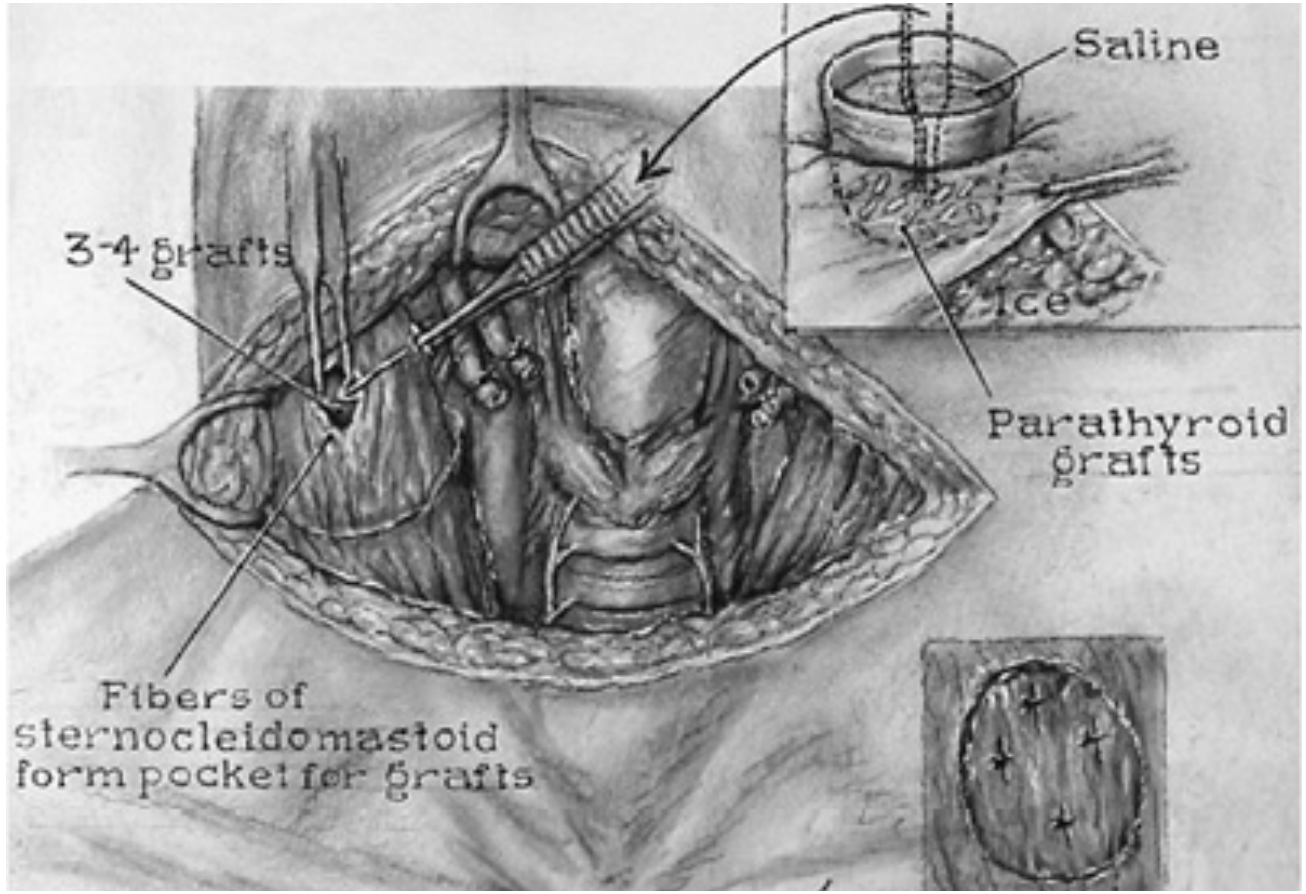

Άλλες Χειρουργικές Προσπελάσεις για Θυροειδεκτομή

- Ο μόνος λόγος επιλογής άλλης προσπέλασης είναι η αποφυγή της ουλής που μένει μετά την τομή στην θυρεοειδεκτομή

> Clin Exp Otorhinolaryngol. 2019 Feb;12(1):1-11. doi: 10.21053/ceo.2018.00766. Epub 2018 Sep 11.

Robotic and Endoscopic Thyroid Surgery: Evolution and Advances

Kyung Tae [1], Yong Bae Ji [1], Chang Myeon Song [1], Junsun Ryu [2]

CO_2 insufflation method
Cervical approach
Anterior chest approach
Axillary approach
Breast approach with parasternal port
Axillo-breast approach
Axillo-bilateral breast approach
Bilateral axillo-breast approach
Unilateral/bilateral axillo-breast approach
Transoral approach
Gasless method
Minimally invasive video-assisted thyroidectomy
Anterior chest approach
Video-assisted neck surgery
Axillary approach
Axillary approach with anterior chest port
Single incision axillary approach
Gasless unilateral axillo-breast or axillary approach
Facelift (retroauricular) approach
Transoral approach

> Clin Exp Otorhinolaryngol. 2019 Feb;12(1):1-11. doi: 10.21053/ceo.2018.00766. Epub 2018 Sep 11.

Robotic and Endoscopic Thyroid Surgery: Evolution and Advances

Kyung Tae [1], Yong Bae Ji [1], Chang Myeon Song [1], Junsun Ryu [2]

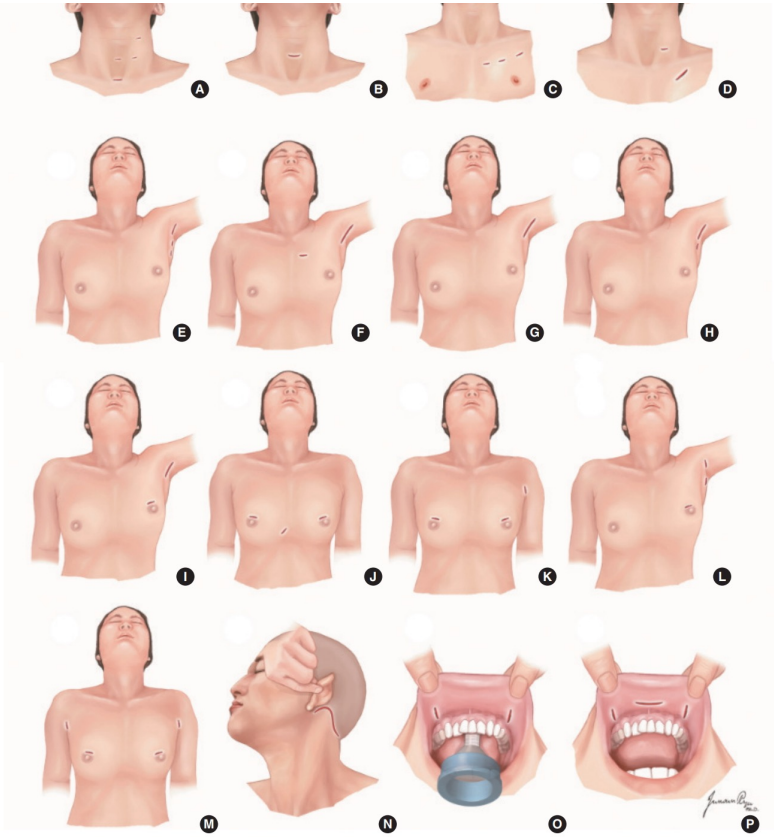

ASIAN ASSOCIATION OF ENDOCRINE SURGEONS
WJOES
HOW I DO IT
10.5005/jp-journals-10002-1187

Transoral Endoscopic Thyroid Surgery through Vestibular Approach

[1]Gyan Chand, [2]SK Mishra

- For this procedure, we selected patients with benign thyroid nodule, usually less than 3 cm in size.
- We excluded patients who had large tumor, malignancy, toxic goiters, and thyroiditis.

TRANSORA ENDOSCOPIC THYROID SURGERY

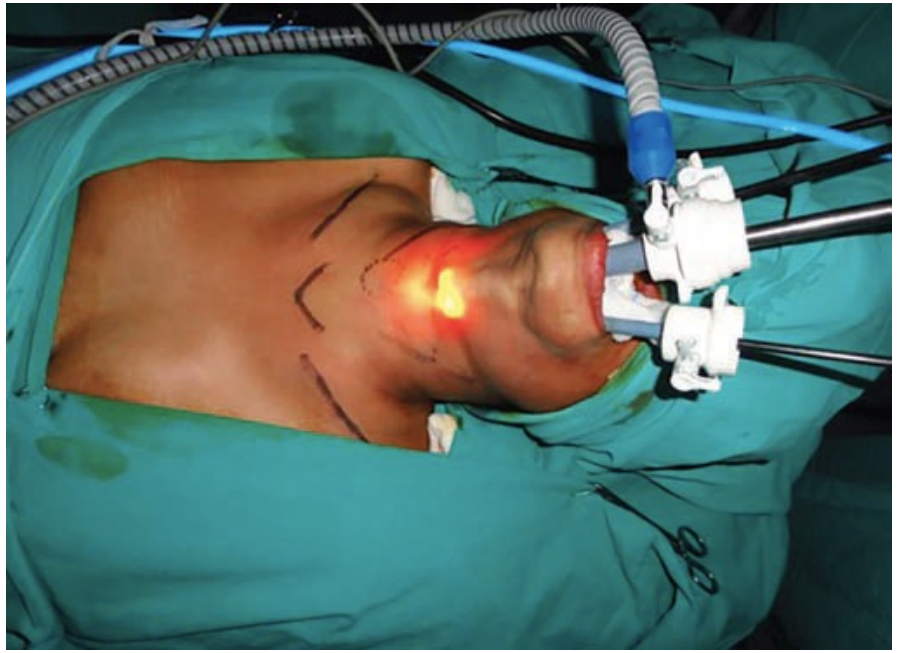

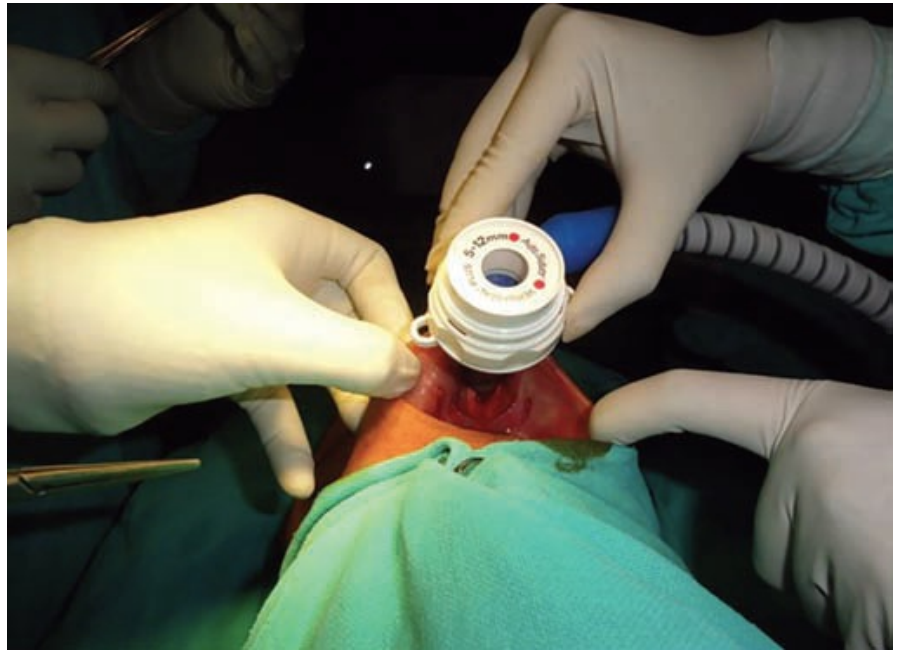

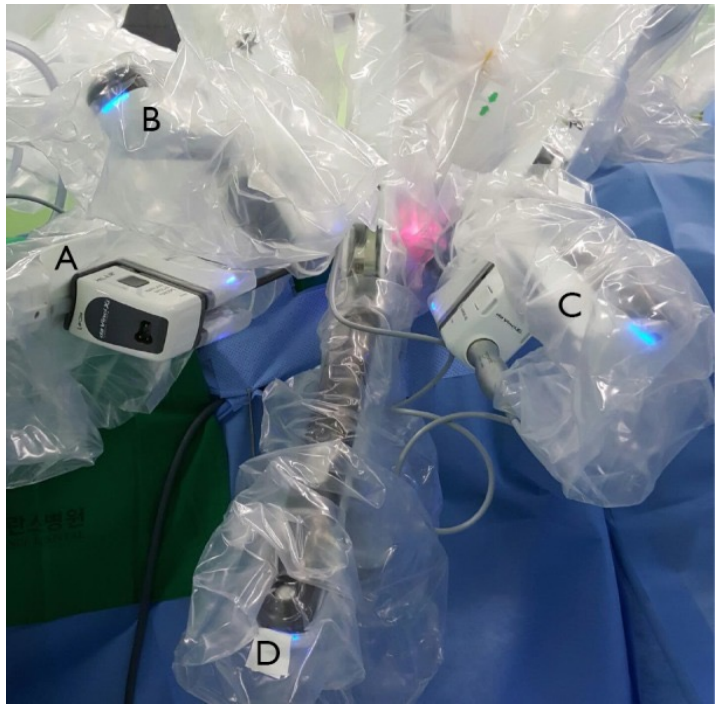

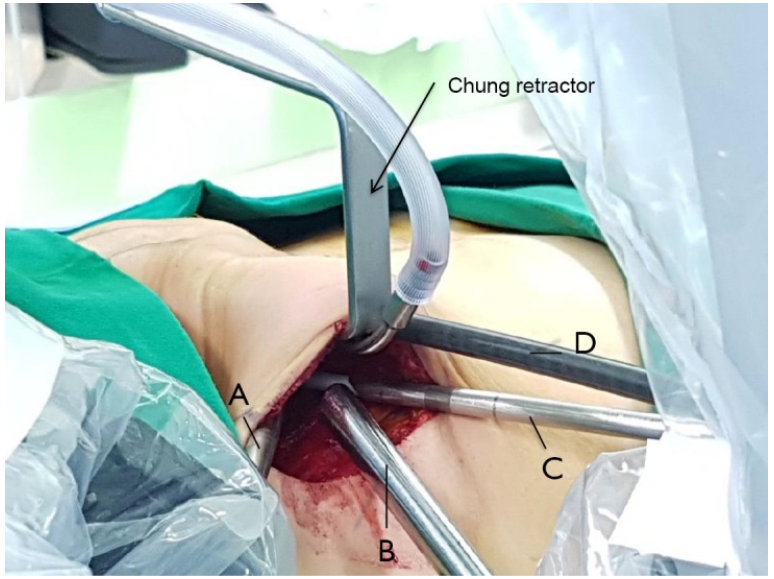

ROBOTIC THYROID SURGERY

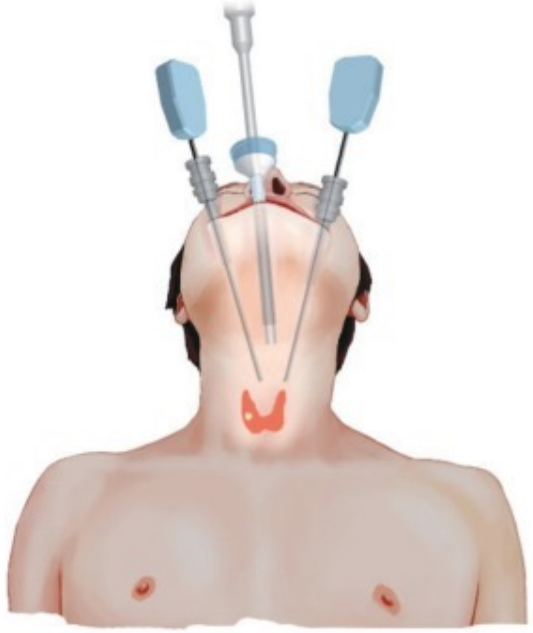

A

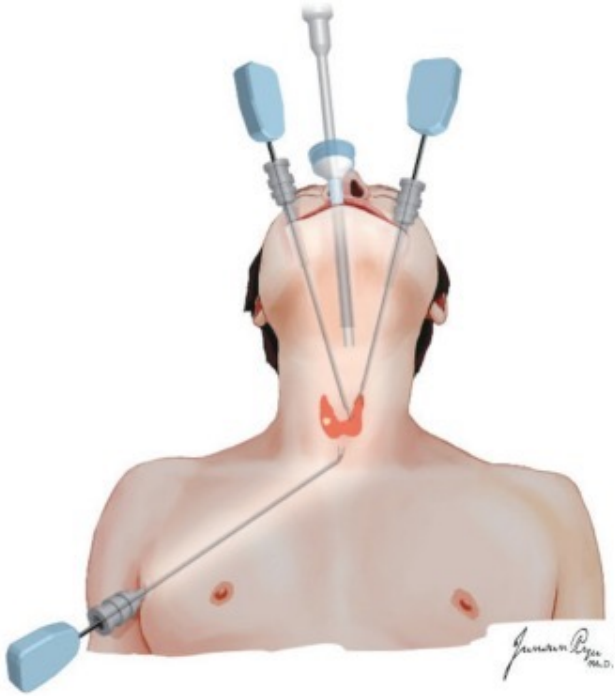

B

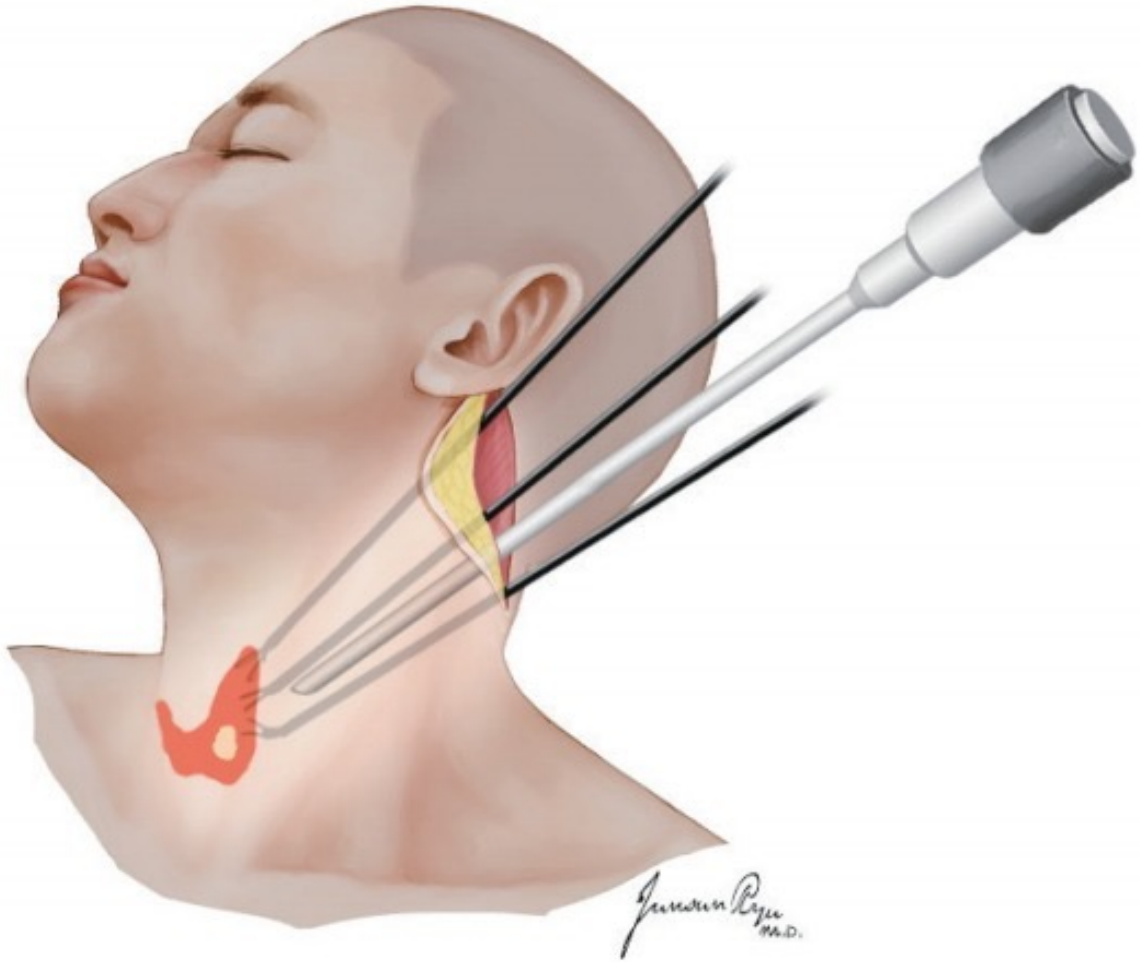

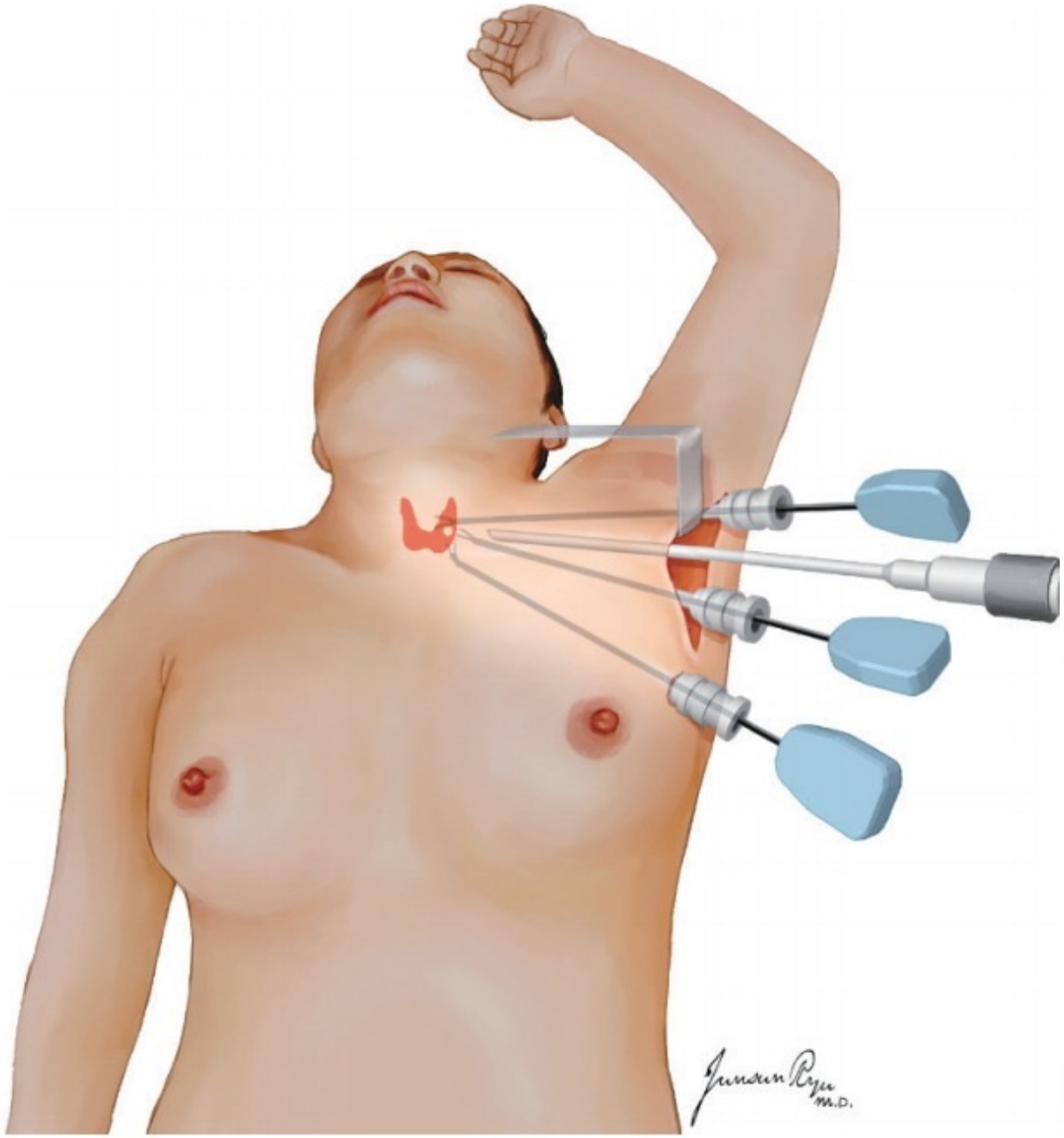
Junsun Ryu M.D.

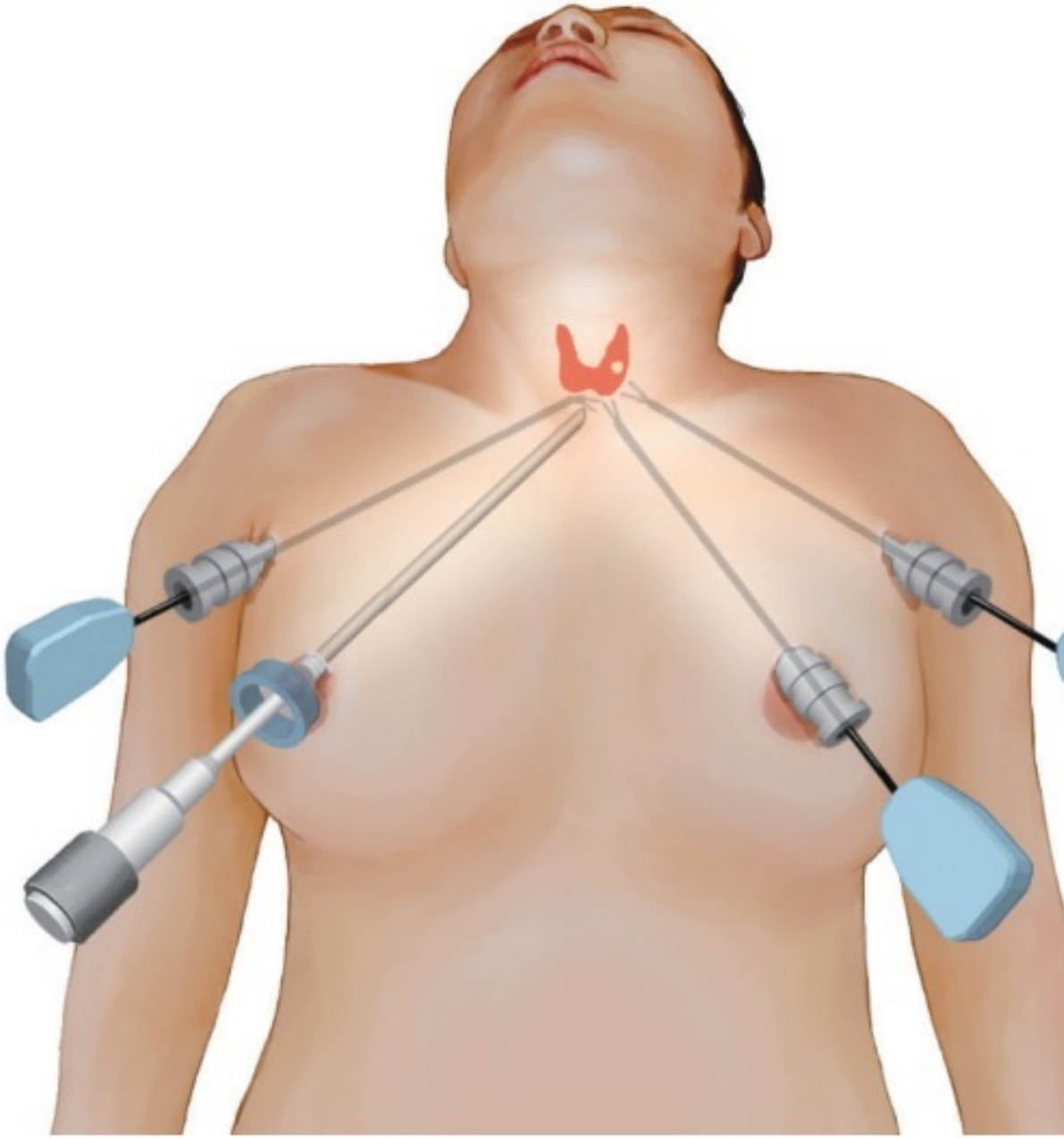

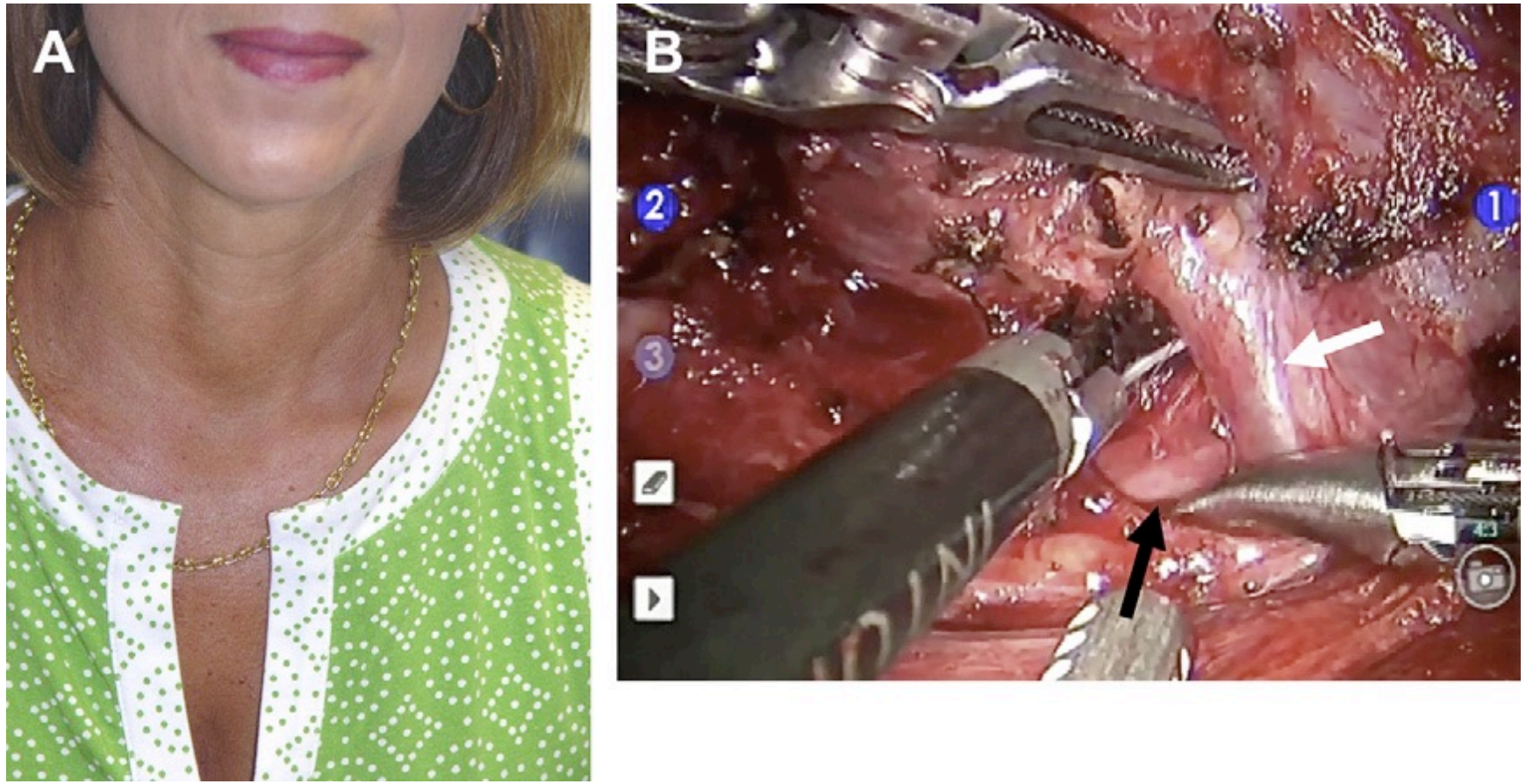
A
B
2
1
3

Annals of Surgery • Volume 271, Number 3, March 2020

The American Association of Endocrine Surgeons Guidelines for the Definitive Surgical Management of Thyroid Disease in Adults

- Recommendation 33: During initial thyroidectomy for PTC, the central compartment should be assessed for suspicious lymphadenopathy. clinical or imaged LNM is present (ie, macroscopic disease), a therapeutic CND is recommended. (Strong recommendation, high-quality evidence)

ΑΝΤΙΜΕΤΩΠΙΣΗ ΤΟΥ ΤΡΑΧΗΛΟΥ

Annals of Surgery • Volume 271, Number 3, March 2020

The American Association of Endocrine Surgeons Guidelines for the Definitive Surgical Management of Thyroid Disease in Adults

- Recommendation 34:
- a. A compartment-oriented therapeutic lateral ND is recommended for lateral LNM. (Strong recommendation, high-quality evidence)
- b. Prophylactic lateral ND is not indicated for PTC. (Strong recommendation, high quality evidence)

ΑΝΤΙΜΕΤΩΠΙΣΗ ΤΟΥ ΤΡΑΧΗΛΟΥ

ΧΑΡΤΟΓΡΑΦΗΣΗ ΤΡΑΧΗΛΟΥ

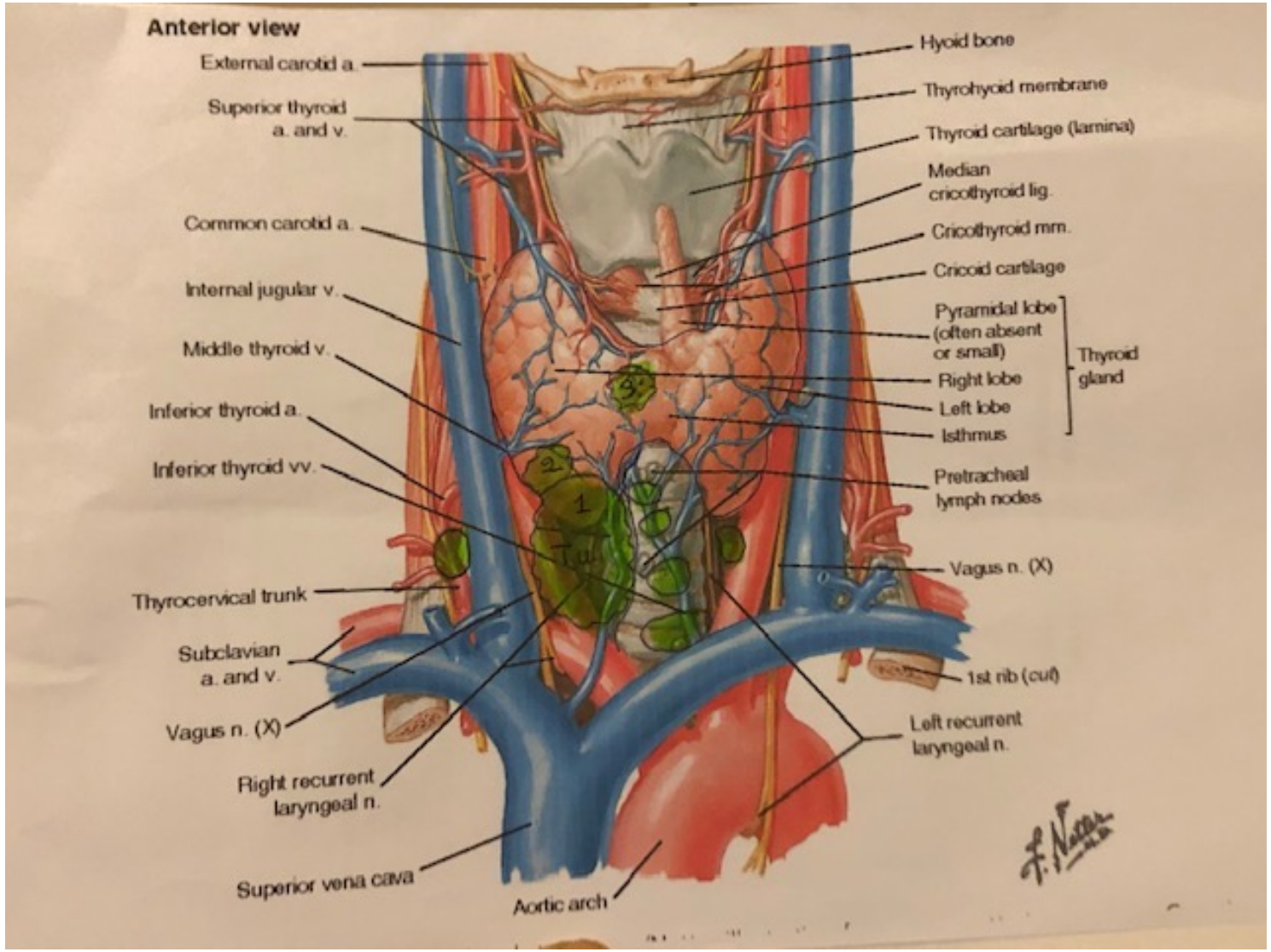

Ευχαριστώ
για την προσοχή σας
Ερωτήσεις - σχόλια