ΕΝΔΟΣΚΟΠΙΚΗ ΧΕΙΡΟΥΡΓΙΚΗ ΤΟΥ ΑΥΤΙΟΥ (ENDOSCOPIC EAR SURGERY - EES)

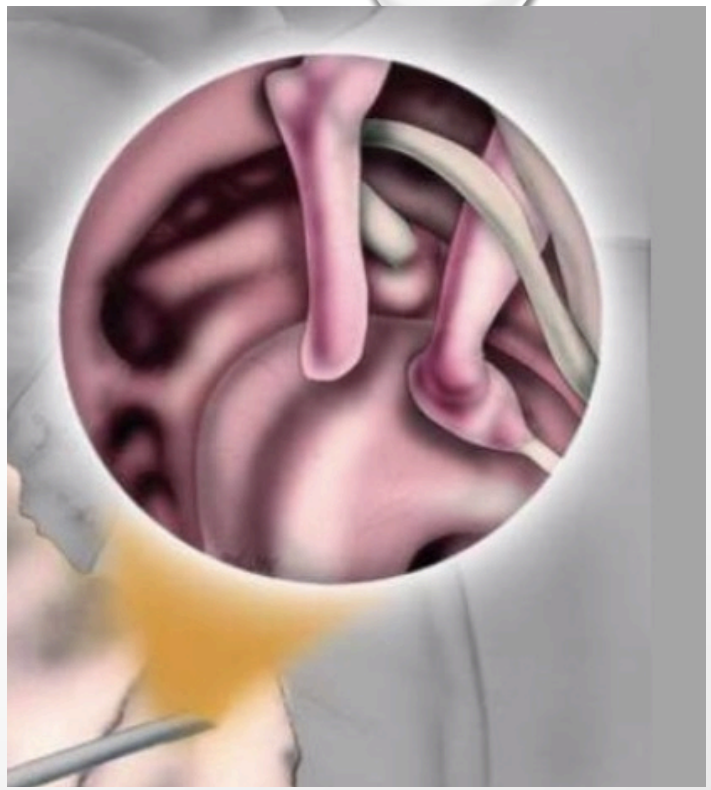

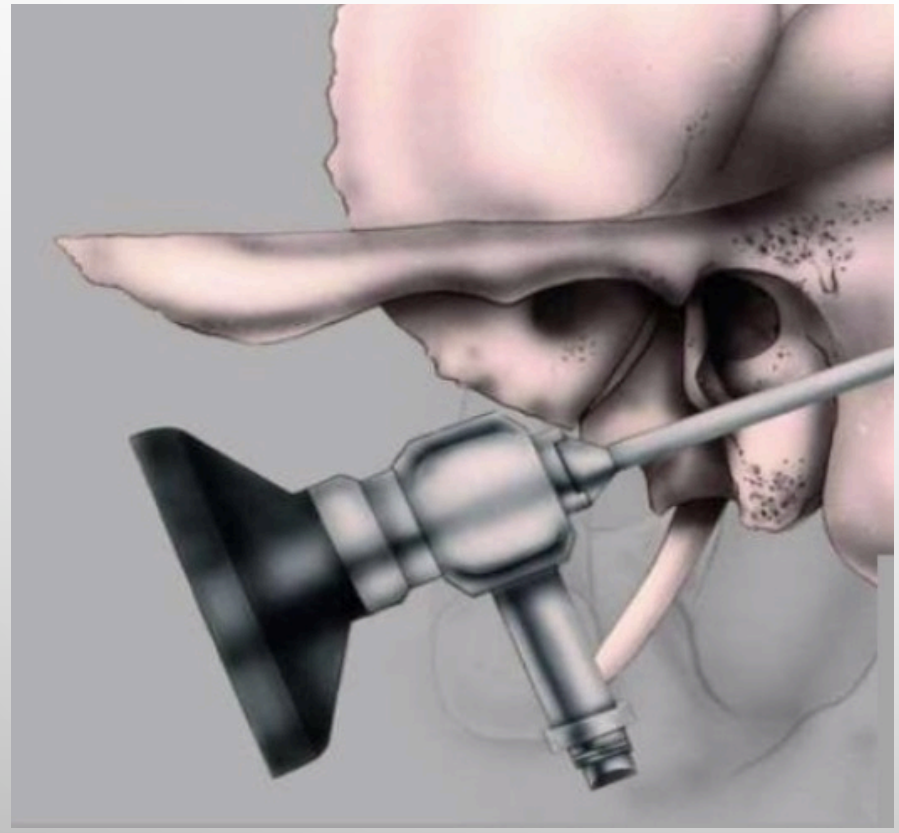

ΧΑΡΑΛΑΜΠΟΣ ΣΚΟΥΛΑΚΗΣ
ΚΑΘΗΓΗΤΗΣ
ΩΡΛ ΚΛΙΝΙΚΗ ΠΑΝΕΠΙΣΤΗΜΙΑΚΟΥ
ΝΟΣΟΚΟΜΕΙΟΥ ΛΑΡΙΣΑΣ

ΙΣΤΟΡΙΚΑ ΣΤΟΙΧΕΙΑ

- Οι Ωτοχειρουργοί το πρώτο μισό του 20ου αιώνα χρησιμοποιούσαν λούπες.
- Οι πρώτες προσπάθειες χρήσης μικροσκοπίου έγιναν το 1921απο τον CARL OLOF NYLEN με μονοφθάλμιο και το 1922 από τον GUNNAR HOLMGREN με δυοφθάλμιο.

ΙΣΤΟΡΙΚΑ ΣΤΟΙΧΕΙΑ

- 1953, CARL ZEISS IN COLLABORATION WITH PHYSICIST HANS LITTMAN ADAPTED AND REDESIGNED THE EAR MICROSCOPE.





ΙΣΤΟΡΙΚΑ ΣΤΟΙΧΕΙΑ

Otoendoscopy

(Η χρήση ενδοσκοπίου για την εξέταση του αυτιού)

- Εισάγεται στα τέλη της δεκαετίας του ‘60s.
- Η φτωχή σε ανάλυση εικόνα εκείνη την εποχή σε σχέση με αυτή του χειρουργικού μικροσκοπίου ελαχιστοποίησε την εφαρμογή του.

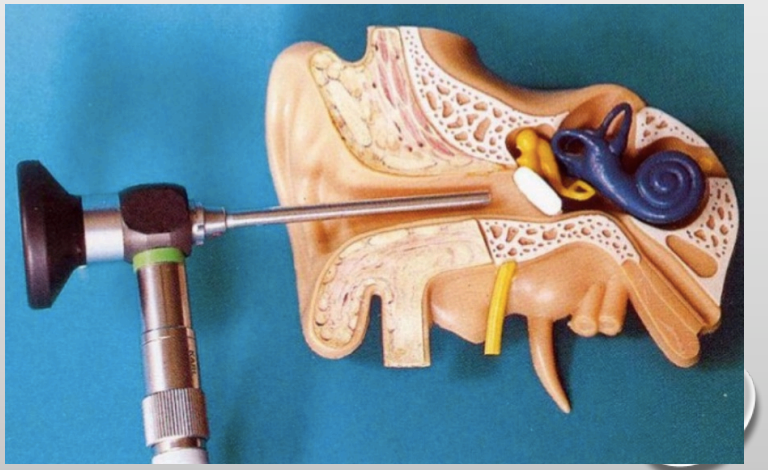

ΙΣΤΟΡΙΚΑ ΣΤΟΙΧΕΙΑ

Η ΧΡΗΣΗ ΤΟΥ ΕΝΔΟΣΚΟΠΙΟΥ ΣΤΟ ΑΥΤΙ ΑΠΟ ΤΟ 1960 – 1990

- MER AND COLLEAGUES IN 1967: Χρησιμοποίησε ενδοσκόπιο για παρατήρηση του μέσου ωτός δια μέσω ιατρογενούς διάτρησης σε πτώματα και ζώα.
- NOMURA 1982: Δημοσίευσε την πραγματοποίηση μυριγγοτομής με γωνιώδες άκαμπτο ενδοσκόπιο και εστίασε στη φωτογράφηση του μέσου ωτός.
- KIMURA AND COLLEAGUES 1989 : Χρησιμοποίησαν πολύ λεπτό ινοσκόποιο για παρατήρηση του μέσου ωτός που εισήγαγαν μέσω της ευσταχιανής σάλπιγγας.

ΙΣΤΟΡΙΚΑ ΣΤΟΙΧΕΙΑ

Η ΕΝΔΟΣΚΟΠΙΚΗ ΧΕΙΡΟΥΡΓΙΚΗ ΤΟΥ ΑΥΤΙΟΥ ΤΗΝ ΔΕΚΑΕΤΙΑ ΤΟΥ '90

- **ΟΥΣΙΑΣΤΙΚΑ ΤΟ ΞΕΚΙΝΗΜΑ ΤΗΣ ΕΝΔΟΣΟΠΙΚΗΣ ΧΕΙΡΟΥΡΓΙΚΗΣ ΤΟΥ ΑΥΤΙΟΥ ΕΓΙΝΕ ΤΗΝ ΔΕΚΑΕΤΙΑ ΤΟΥ 1990.**
- Οι ωτοχειρουργοί ξεκίνησαν την ενδοσκοπική μέθοδο όχι μόνο για παρατήρηση αλλά και για επεμβάσεις.
- MCCLENNAN IN CALIFORNIA (1993) – χρησιμοποίησε το ενδοσκόπιο για ''δεύτερη ματια'' ''second look mastoidectomies (transcutaneous mastoidoscopy), σε επεμβάσεις χολοστεατώματος.
- ROSENBERG AND SILVERSTEIN (1995) –χρησιμοποίησε ενδοσκόπιο για διερεύνηση της μαστοειδούς κοιλότητας μέσω μικρού ανοίγματος οπισθωτιαία.

Endoscopic 'second look' mastoidoscopy to rule out residual epitympanic/mastoid cholesteatoma.
McKennan KX. Laryngoscope. 1993 Jul; 103(7):810-4.
Endoscopy in otology and neurotology. Rosenberg SI, Silverstein H, Willcox TO, Gordon MA.
Am J Otol. 1994 Mar;15(2):168-72. Review.

ΙΣΤΟΡΙΚΑ ΣΤΟΙΧΕΙΑ

MUAAZ TARABICHI

ΑΝΕΔΙΞΕ ΤΟ ΕΝΔΟΣΚΟΠΙΟ ΣΑΝ ΣΗΜΑΝΤΙΚΟ ΜΕΣΟ ΠΑΡΑΤΗΡΗΣΗΣ ΑΛΛΑ ΚΑΙ ΧΕΙΡΟΥΡΓΙΚΗΣ ΤΟΥ ΜΕΣΟΥ ΩΤΟΣ

ΤΑ ΤΕΛΗ ΤΗΣ ΔΕΚΑΕΤΙΑΣ ΤΟΥ 1990 ΔΗΜΟΣΙΕΥΣΕ ΜΙΑ ΣΗΜΑΝΤΙΚΗ ΣΕΙΡΑ ΜΕ ΠΕΡΙΣΤΑΤΙΚΑ ΧΟΛΟΣΤΕΑΤΩΜΑΤΟΣ ΠΟΥ ΑΝΤΙΜΕΤΩΠΙΣΕ ΕΝΔΟΣΚΟΠΙΚΑ

المستشفى الأمريكي
AMERICAN HOSPITAL
DUBAI دبي
Delivering better health in the Middle East

Tarabichi M – endoscopic management of acquired cholesteatoma. Am J otol. 1997; 18: 5444-5449

- ‘’Η ΚΥΡΙΑ ΣΥΜΒΟΛΗ ΤΟΥ ΕΝΔΟΣΚΟΠΙΟΥ ΣΤΗΝ ΕΜΠΕΙΡΙΑ ΜΟΥ ΔΕΝ ΗΤΑΝ ΤΕΧΝΙΚΗ, ΑΛΛΑ Η ΔΙΑΦΟΡΕΤΙΚΗ ΠΡΟΟΠΤΙΚΗ ΤΗΣ ΧΕΙΡΟΥΡΓΙΚΗΣ ΤΟΥ ΧΟΛΟΣΤΕΑΤΩΜΑΤΟΣ ΠΟΥ ΜΟΥ ΠΡΟΣΕΦΕΡΕ’’
- ‘’ΤΟ ΧΟΛΟΣΤΕΑΤΩΜΑ ΞΕΚΙΝΑΕΙ ΑΠΟ ΕΙΣΟΛΚΗ ΤΗΣ ΤΥΜΠΑΝΙΚΗΣ ΜΕΜΒΡΑΝΗΣ, ΜΕ ΤΟΝ ΣΑΚΟ ΝΑ ΠΡΟΧΩΡΑΕΙ ΣΤΗΝ ΤΥΜΠΑΝΙΚΗ ΚΟΙΛΟΤΗΤΑ ΚΑΙ ΣΤΗ ΣΥΝΕΧΕΙΑ ΣΤΙΣ ΕΠΕΚΤΑΣΕΙΣ ΤΗΣ. ΜΟΝΟ ΣΕ ΠΡΟΧΩΡΗΜΕΝΕΣ ΠΕΡΙΠΤΩΣΕΙΣ, ΠΡΟΧΩΡΑΕΙ ΠΡΟΣ ΤΗΝ ΚΑΤΕΥΘΥΝΣΗ ΤΗΣ ΜΑΣΤΟΕΙΔΟΥΣ ΚΟΙΛΟΤΗΤΑΣ’’
- ‘’ΤΟ ΕΝΔΟΣΚΟΠΙΟ ΕΠΕΤΡΕΨΕ ΤΗΝ ΚΑΛΥΤΕΡΗ ΚΑΤΑΝΟΗΣΗ ΤΗΣ ΠΑΘΟΛΟΓΙΑΣ ΤΟΥ ΧΟΛΟΣΤΕΑΤΩΜΑΤΟΣ ΚΑΙ ΤΟΥ ΤΡΟΠΟΥ ΜΕ ΤΟΝ ΟΠΟΙΟ ΤΑΞΙΔΕΥΕΙ ΜΕΣΑ ΣΤΟ ΚΡΟΤΑΦΙΚΟΥ ΟΣΤΟΥ’’
- ‘’ΕΠΟΜΕΝΩΣ, Η ΠΙΟ ΛΟΓΙΚΗ ΠΡΟΣΕΓΓΙΣΗ ΓΙΑ ΤΟ ΕΠΙΚΤΗΤΟ ΧΟΛΟΣΤΕΑΤΩΜΑ ΕΙΝΑΙ Η ΔΙΑΚΑΝΑΛΙΚΗ.’’

***Tarabichi M* – Endoscopic management of Acquired Cholesteatoma. Am J Otol. 1997; 18: 5444-5449**

- 38 adults with acquired cholesteatoma
- 36 underwent transcanal EES
  - 29/30 disease free at 1 year
  - 10/13 disease free at 2 years
  - 4/6 disease free at 2 years (on surgical exploration)

Transcanal Endoscopic resection of Cholesteatoma is safe and effective.

Η ενδοσκοπική χειρουργική του αυτιού μετά το 2000

- ΜΕΤΑ ΤΟ 2000 ΠΟΛΛΟΙ ΩΤΟΧΕΙΡΟΥΡΓΟΙ ΚΑΙ ΕΡΕΥΝΗΤΕΣ ΑΝΕΔΕΙΞΑΝ ΤΑ ΠΛΕΟΝΕΚΤΗΜΑΤΑ ΤΗΣ ΕΝΔΟΣΚΟΠΙΚΗΣ ΤΕΧΝΙΚΗΣ
- ΠΟΛΛΟΙ ΩΤΟΧΕΙΡΟΥΡΓΟΙ ΕΠΙΧΕΙΡΗΣΑΝ ΝΑ ΚΑΝΟΥΝ ΤΙΣ ΚΛΑΣΣΙΚΕΣ ΩΤΟΧΕΙΡΟΥΡΓΙΚΕΣ ΕΠΕΜΒΑΣΕΙΣ ΕΝΔΟΣΚΟΠΙΚΑ ΔΗΜΟΣΙΕΥΟΝΤΑΣ ΤΙΣ ΕΜΠΕΙΡΙΕΣ ΤΟΥΣ, ΤΙΣ ΤΕΧΝΙΚΕΣ ΙΔΙΑΙΤΕΡΟΤΗΤΕΣ ΚΑΙ ΤΑ ΟΡΙΑ ΤΗΣ ΕΝΔΟΣΚΟΠΙΚΗΣ ΧΕΙΡΟΥΡΓΙΚΗΣ
- Ο ΑΡΙΘΜΟΣ ΤΩΝ ΔΗΜΟΣΙΕΥΣΕΩΝ ΣΧΕΤΙΚΑ ΜΕ ΑΥΤΗΝ ΤΗΝ ΜΕΘΟΔΟ ΑΥΞΗΘΗΚΑΝ ΤΡΟΜΕΡΑ.
- ΠΟΛΛΑ VIDEO ΣΧΕΤΙΚΑ ΜΕ ΕΝΔΟΣΚΟΠΙΚΗ ΩΤΟΧΕΙΡΟΥΡΓΙΚΗ ΚΥΚΛΟΦΟΡΟΥΝ ΣΤΟ ΔΙΑΔΙΚΤΥΟ

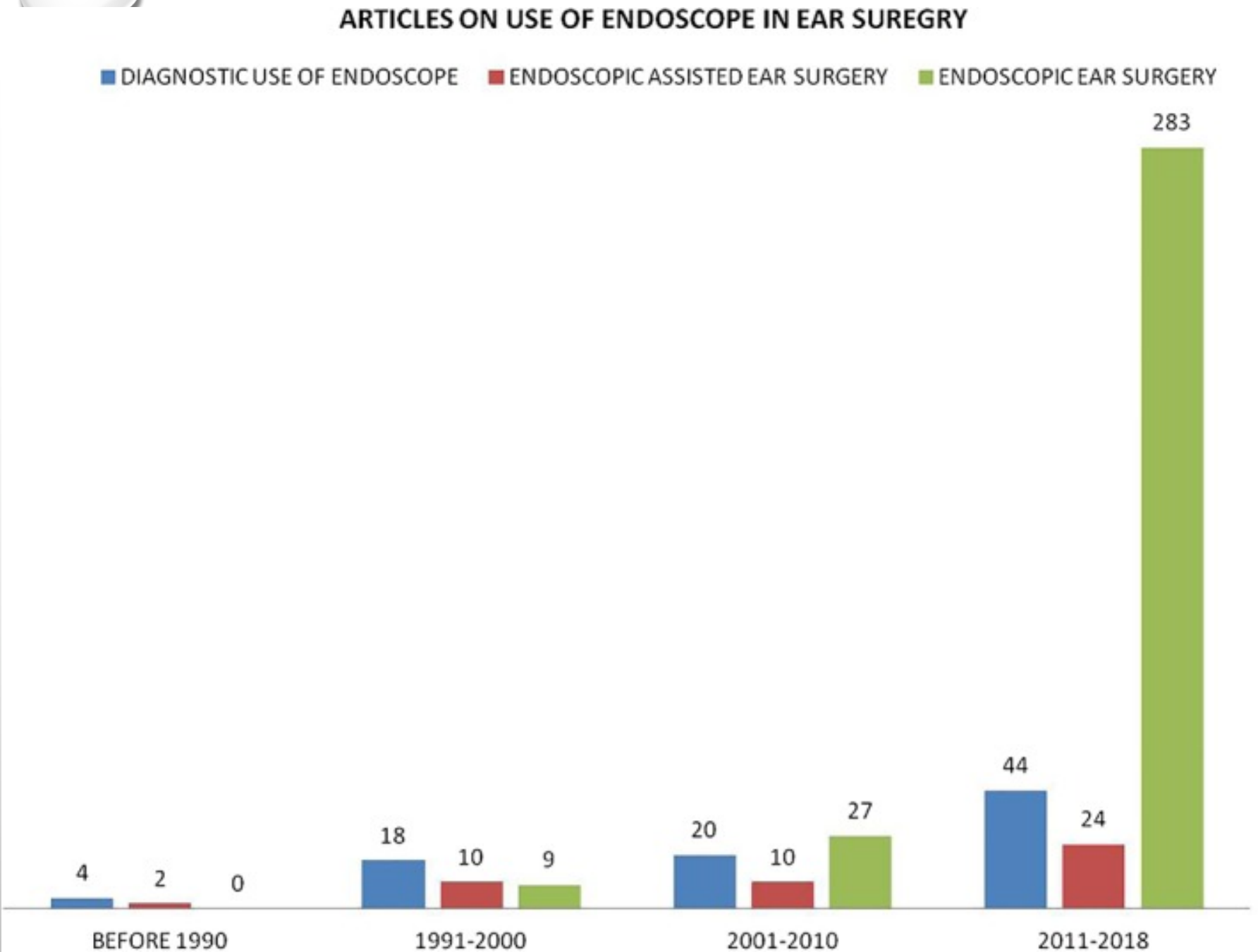
ARTICLES ON USE OF ENDOSCOPE IN EAR SUREGRY
DIAGNOSTIC USE OF ENDOSCOPE
ENDOSCOPIC ASSISTED EAR SURGERY
ENDOSCOPIC EAR SURGERY
4
2
0
18
10
9
20
10
27
44
24
283
BEFORE 1990
1991-2000
2001-2010
2011-2018

ΣΥΓΚΡΙΣΗ ΜΙΚΡΟΣΚΟΠΟΙΟΥ ΜΕ ΕΝΔΟΣΚΟΠΙΟ

ΤΟ ΜΙΚΡΟΣΚΟΠΙΟ ΣΤΗΝ ΩΤΟΧΕΙΡΟΥΡΓΙΚΗ

Η ΧΡΗΣΗ ΤΟΥ ΜΙΚΡΟΣΚΟΠΙΟΥ ΣΤΗΝ ΩΤΟΧΕΙΡΟΥΡΓΙΚΗ ΤΟ 1950 ΚΑΙ 1960 ΗΤΑΝ ΠΡΩΤΟΠΟΡΙΑΚΟ ΚΑΙ ΜΟΝΑΔΙΚΟ ΓΙΑΤΙ ΔΙΑΘΕΤΕΙ:

- 1. ΕΞΑΙΡΕΤΙΚΟ ΦΩΤΙΣΜΟ,
- 2. ΚΑΛΗ ΑΝΤΙΛΗΨΗ ΒΑΘΟΥΣ ΚΑΙ ΜΕΓΕΘΥΝΣΗ,
- 3. ΔΙΟΦΘΑΛΜΗ ΟΡΑΣΗ,
- 4. ΔΥΝΑΤΟΤΗΤΑ ΕΡΓΑΣΙΑΣ ΜΕ 2 ΧΕΡΙΑ,
- 5. ΔΥΝΑΤΟΤΗΤΑ ΛΗΨΗΣ ΕΙΚΟΝΩΝ ΚΑΙ ΒΙΝΤΕΟ .

Παρά τα πλεονεκτήματα αυτά, το μικροσκόπιο είναι περιορισμένο γιατί περιορίζεται ‘’από τον μικρό χειρουργικό διάδρομο’’: τον έξω ακουστικό πόρο.

ΣΥΓΚΡΙΣΗ ΜΙΚΡΟΣΚΟΠΟΙΟΥ ΜΕ ΕΝΔΟΣΚΟΠΙΟ

ΤΟ ΜΙΚΡΟΣΚΟΠΙΟ ΣΤΗΝ ΩΤΟΧΕΙΡΟΥΡΓΙΚΗ (ΤΟ ΟΠΤΙΚΟ ΠΕΔΙΟ ΤΟΥ ΜΙΚΡΟΣΚΟΠΙΟΥ)

ΤΟ ΠΡΟΒΛΗΜΑ ΕΙΝΑΙ ΙΔΙΑΙΤΕΡΟ ΟΤΑΝ:

- Ο ΕΞΩ ΑΚΟΥΣΤΙΚΟΣ ΠΟΡΟΣ ΕΙΝΑΙ ΣΤΕΝΟΣ
- ΠΡΟΒΑΛΕΙ ΤΟ ΠΡΟΣΘΙΟ ΤΟΙΧΩΜΑ ΤΟΥ ΠΟΡΟΥ
- Η ΝΟΣΟΣ ΕΝΤΟΠΙΖΕΤΑΙ ΣΤΟ ΕΠΙΤΥΜΠΑΝΙΟ Η ΣΕ ΑΛΛΑ ΚΡΥΦΑ ΣΗΜΕΙΑ ΤΟΥ ΑΥΤΙΟΥ

ΣΥΓΚΡΙΣΗ ΜΙΚΡΟΣΚΟΠΟΙΟΥ ΜΕ ΕΝΔΟΣΚΟΠΙΟ (ΤΟ ΟΠΤΙΚΟ ΠΕΔΙΟ ΤΟΥ ΕΝΔΟΣΚΟΠΙΟΥ)

ΤΟ ΕΝΔΟΣΚΟΠΙΟ ΕΠΙΤΡΕΠΕΙ ΠΟΛΥ ΚΑΛΗ ΟΡΑΤΟΤΗΤΑ ΣΕ ΟΛΟΚΛΗΡΗ ΤΗΝ ΤΥΜΠΑΝΙΚΗ ΜΕΜΒΡΑΝΗ ΚΑΙ ΤΟ ΜΕΣΩ ΑΥΤΙ ΓΙΑΤΙ.

- Ο φακός έχει μεγάλη γωνία
- Ο φωτισμός έρχεται από την άκρη του ενδοσκοπίου
- Με την εισαγωγή συστημάτων 3-ccd κάμερας και ψηφιακών οθονών, τα ενδοσκόπια παρέχουν εντυπωσιακή και υψηλής πιστότητας οπτική εικόνα για τον χειρουργό
- Αυτή την εικόνα βλέπουν επίσης και όλοι οι παριστάμενοι στο χειρουργείο.

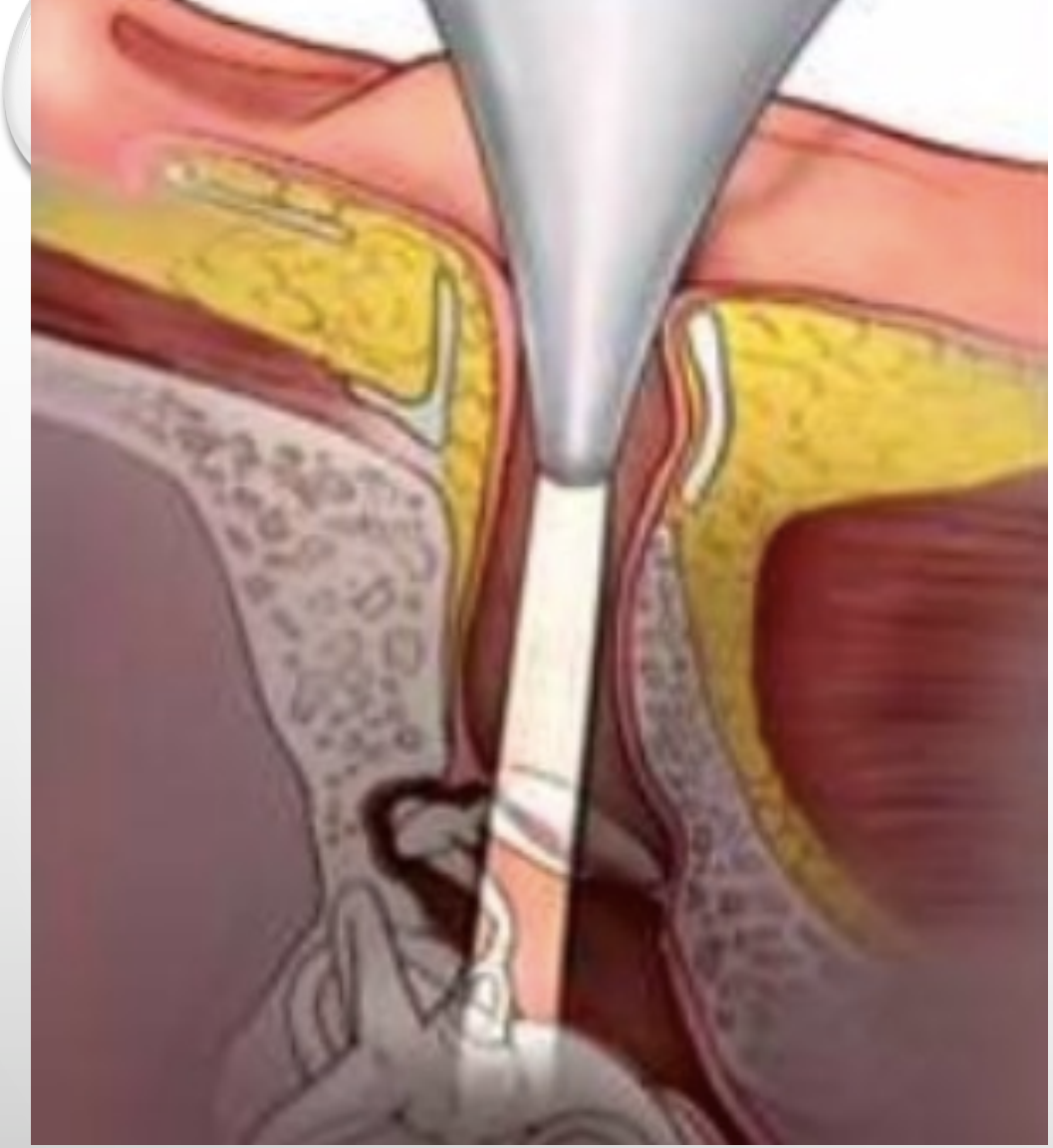

Transcanal endoscopic view is wider than the microscope.

ΧΡΗΣΗ ΤΩΝ ΕΝΔΟΣΚΟΠΙΩΝ ΣΤΗ ΧΕΙΡΟΥΡΓΙΚΗ ΤΟΥ ΑΥΤΙΟΥ

- ΣΥΝΕΧΩΣ ΕΠΕΚΤΕΙΝΕΤΑΙ Η ΧΡΗΣΗ ΤΟΥ

ΚΥΡΙΑ ΠΛΕΟΝΕΚΤΗΜΑΤΑ ΕΝΔΟΣΚΟΠΙΚΗΣ ΧΕΙΡΟΥΡΓΙΚΗΣ ΤΟΥ ΑΥΤΙΟΥ (EES)

1. Χρησιμοποιούμε το κανάλι του ΕΑΠ που είναι ο φυσικός δρόμος για την τυμπανική κοιλότητα

2. Ανάλυση και μεγέθυνση υψηλής ποιότητας

3. Αποκατάσταση φυσιολογικών οδών αερισμού του μέσου ωτός και της μαστοειδούς

4. Διατήρηση όσο το δυνατόν πιο φυσιολογικής ανατομίας ελαχιστοποιώντας την περιττή αφαίρεση των οστών και των μαλακών ιστών

5. Μείωση της ανάγκης για χρήση tur

6. Αποφυγή οπισθωτιαίας προσπέλασης και ελαχιστοποίηση βλαβών σε κανονικές δομές

7. Δεν απαιτεί πολύ ακριβό εξοπλισμό.

ΜΕΙΟΝΕΚΤΗΜΑΤΑ ΕΝΔΟΣΚΟΠΙΚΗΣ ΧΕΙΡΟΥΡΓΙΚΗΣ (EES)

1. Δυσκολία στο χειρουργείο χωρίς ταυτόχρονη αναρρόφηση στο άλλο χέρι
2. Δεν έχουμε τρισδιάστατη εικόνα
3. Θάμπωμα του ενδοσκοπίου
4. Συχνά έλλειψη εξοπλισμού
5. Δεν υπάρχει αρκετή εμπειρία σε αυτές τις τεχνικές, προς το παρόν κατά τη διάρκεια της ειδίκευσης των γιατρών.

BASIC DIFFERENCES BETWEEN ENDOSCOPIC AND MICROSCOPIC EAR SURGERY

	ENDOSCOPIC	MICROSCOPIC
Number of hands available for dissection	One handed (optional 2-handed)	Two handed
Typical surgical approach	Transcanal (can be postauricular for combined cases as well as via the antrum following CWU mastoidectomy	Transcanal with speculum +- endaural incision or postaural
Resolution	High	High
Binocular vision	No	Yes
Field of vision	Wide	Narrow
Ability to look around corners	Yes (0-70degrees)	No

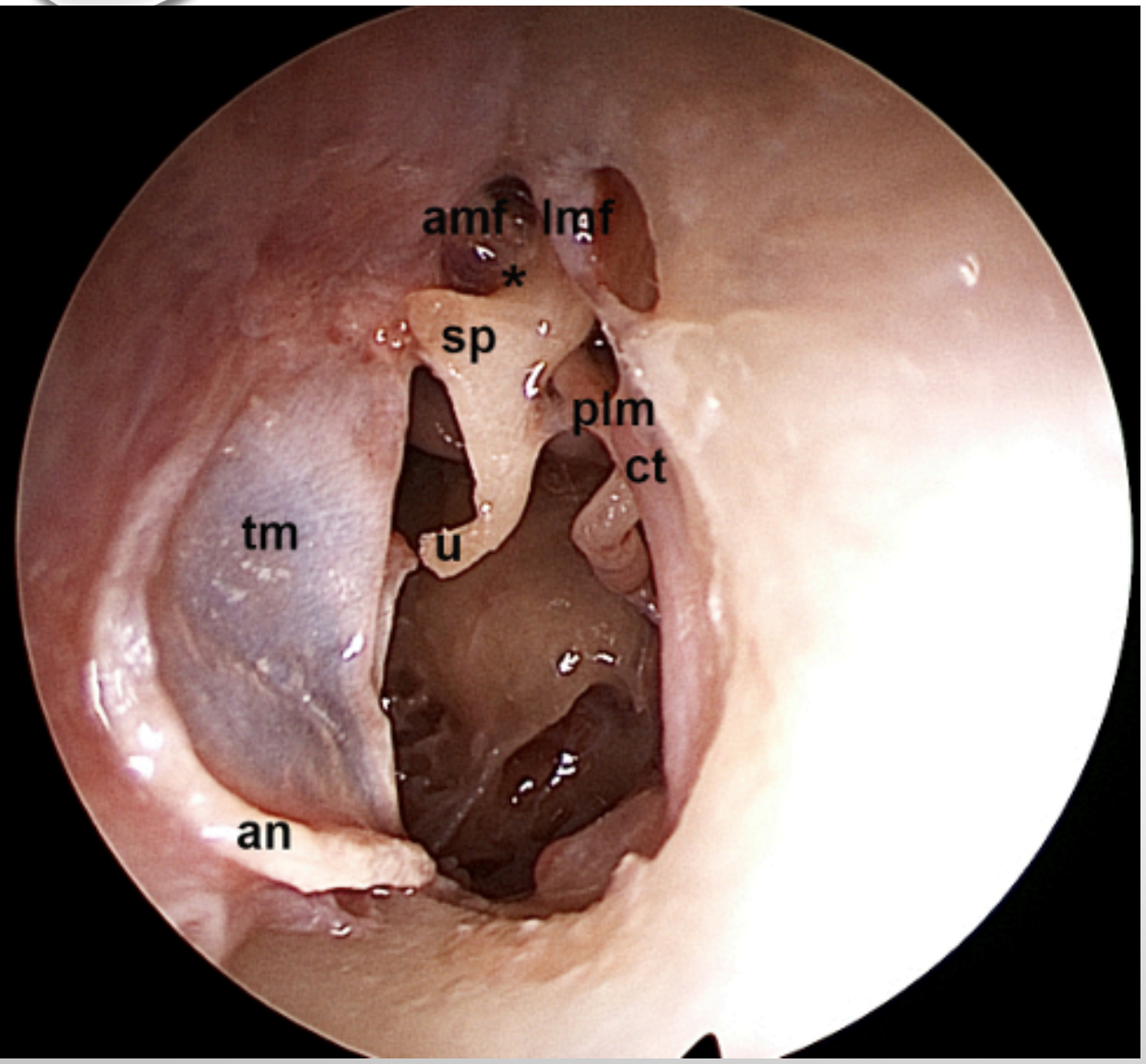
amf
lmf
*
sp
plm
ct
tm
u
an

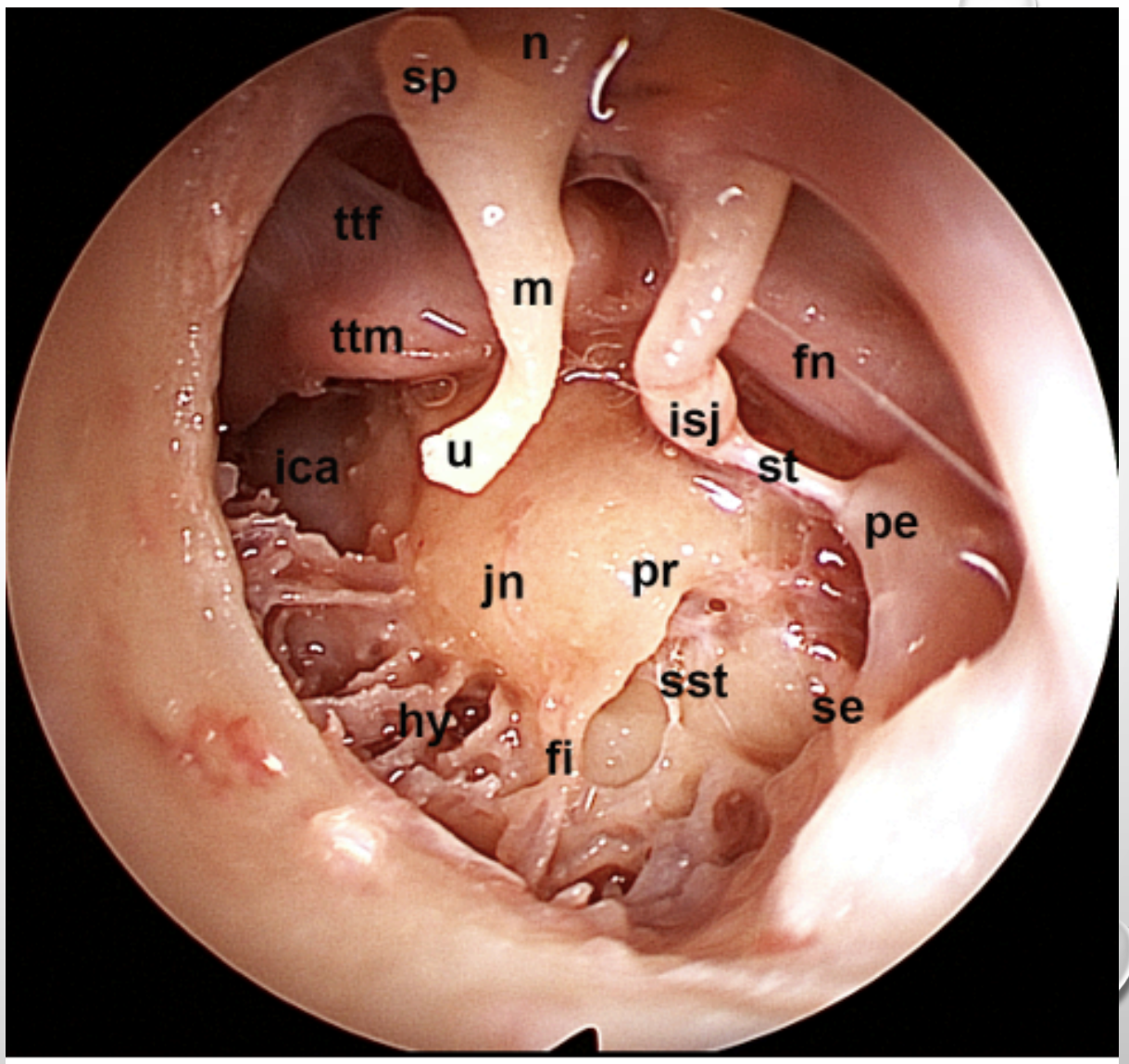
sp
n
ttf
m
ttm
fn
isj
ica
u
st
pe
jn
pr
sst
se
hy
fi

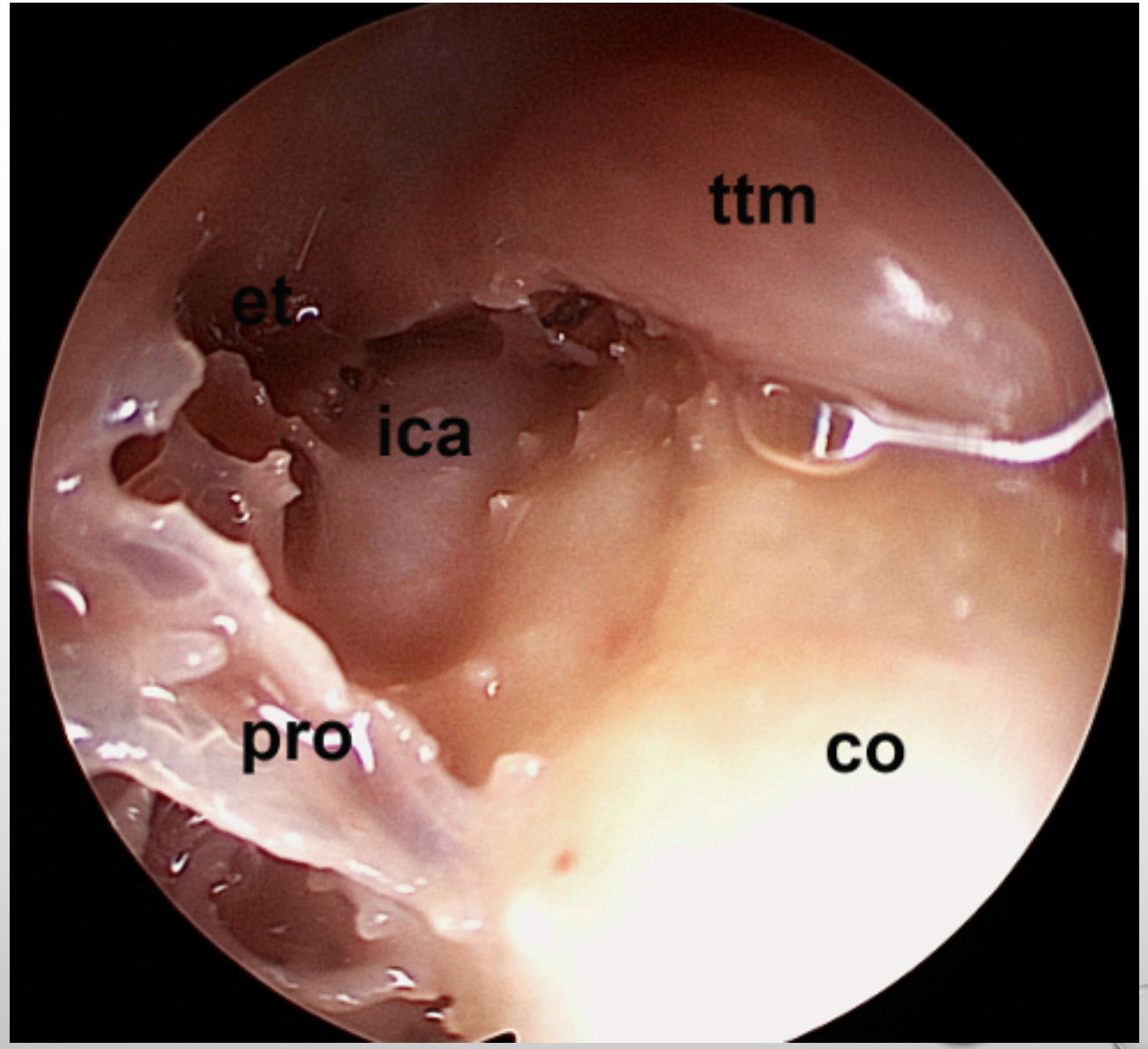
ttm
et
ica
pro
co

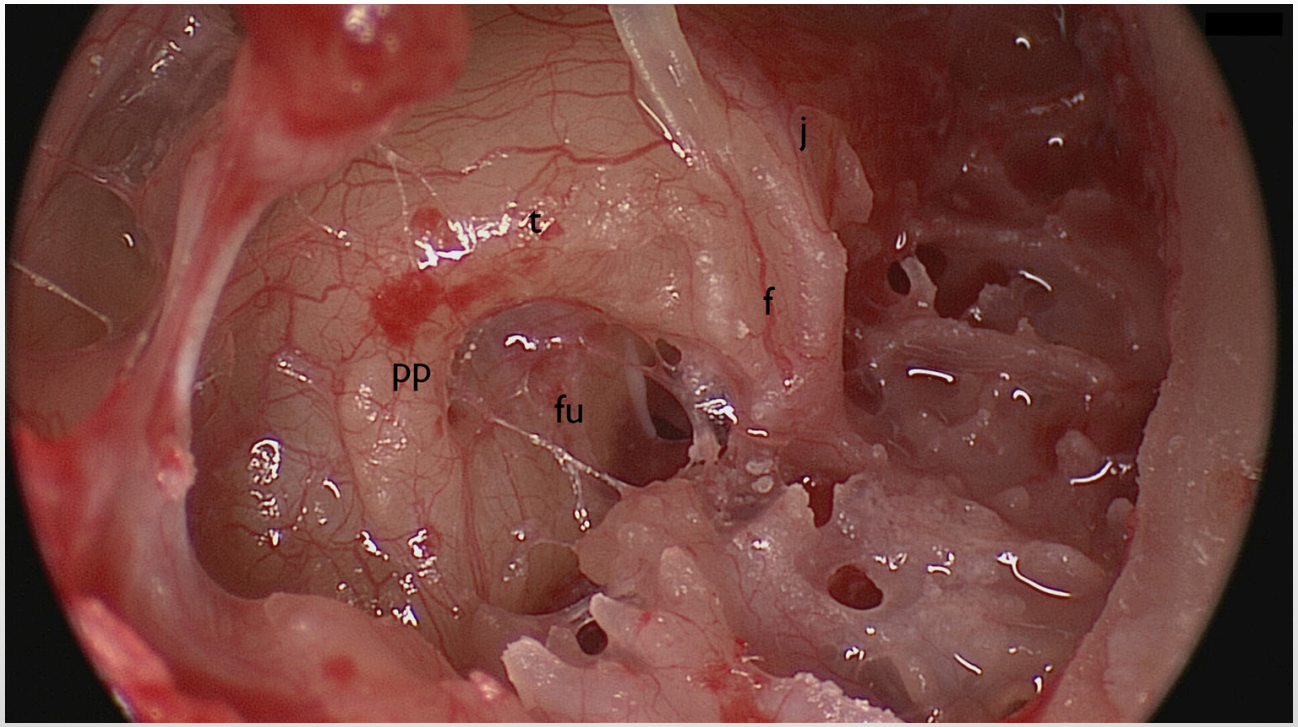

Fig. 1 Right ear. Endoscopic anatomy of inferior retrotympanum. fu fustis, t tegmen, pp posterior pillar, f finiculus, j jacobson's nerve

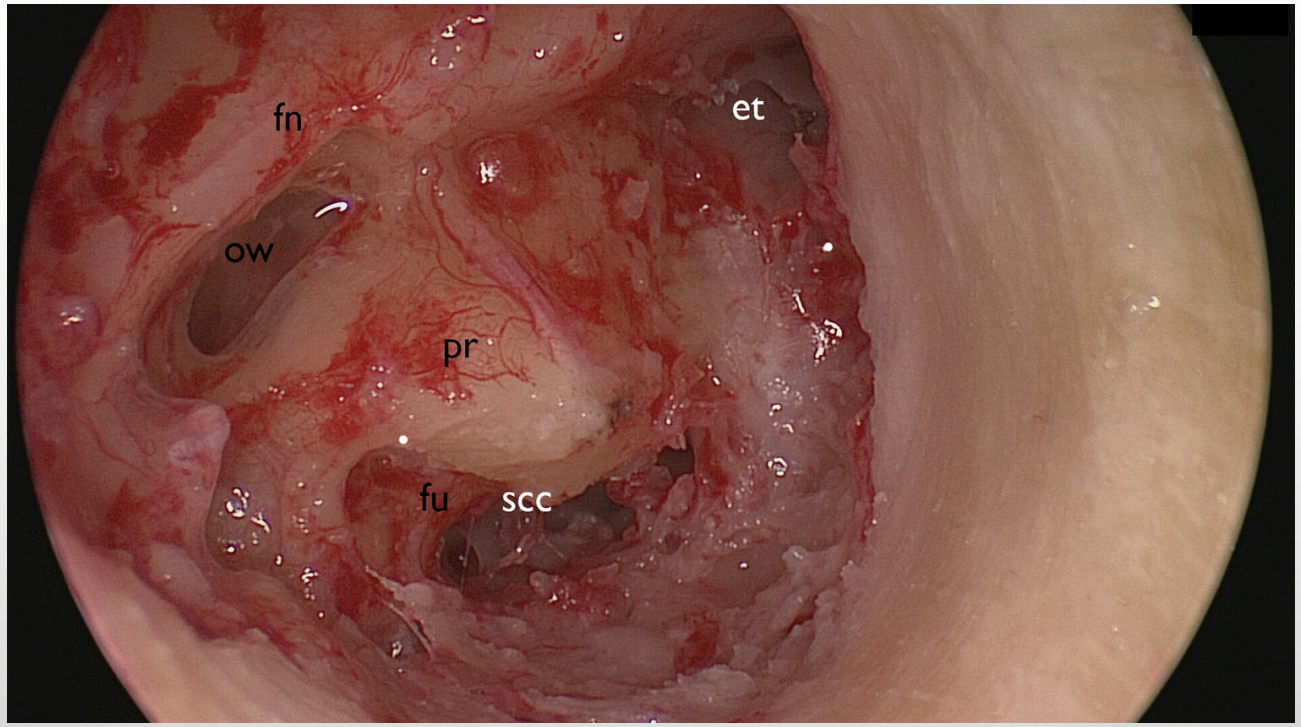
fn
et
ow
pr
fu
scc

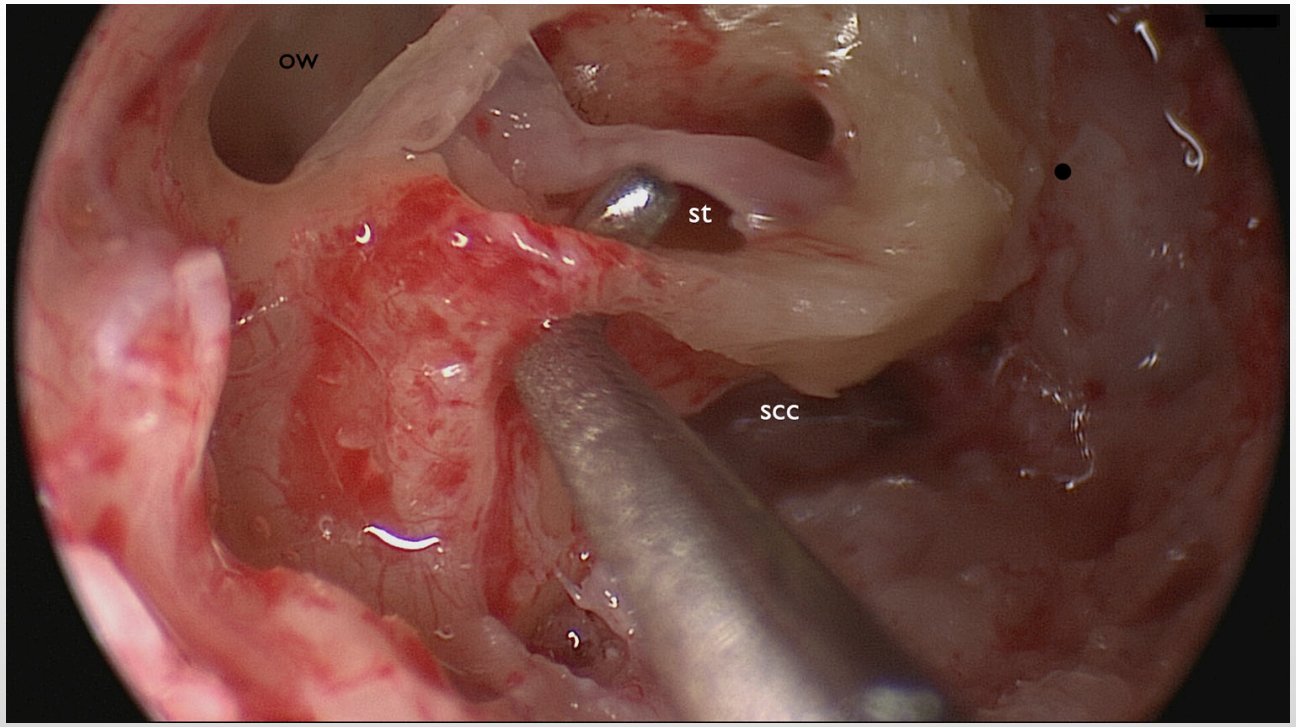
ow
st
scc

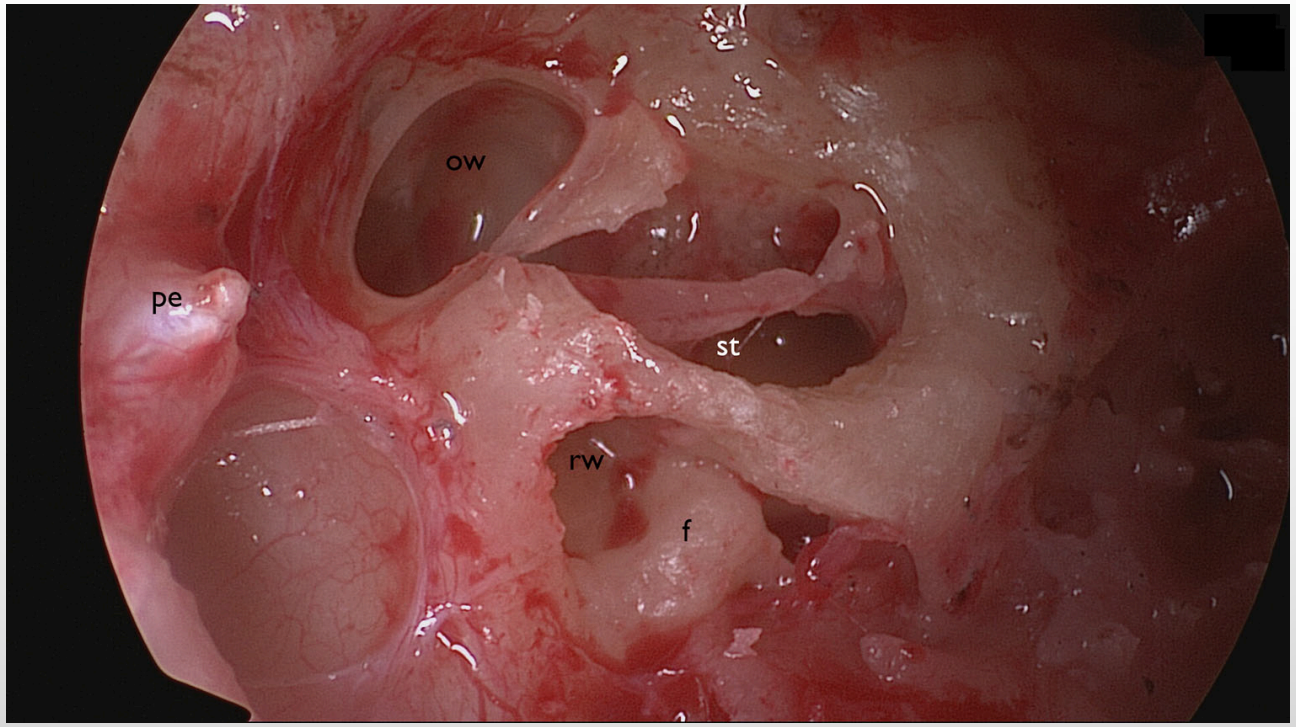
ow
pe
st
rw
f

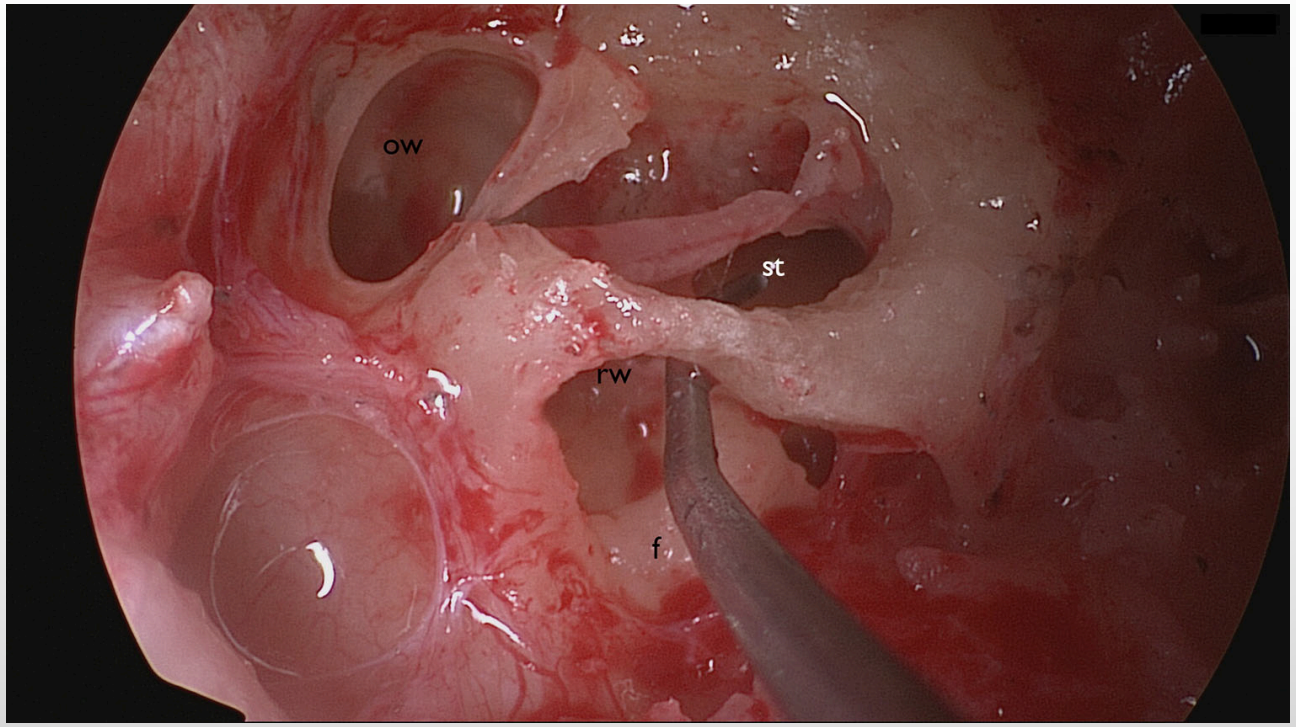
ow
st
rw
f

ΟΝΟΜΑΤΟΛΟΓΙΑ ΣΤΗΝ ΕΕS

- **OTOENDOSCOPY:** περιλαμβάνει τη χρήση άκαμπτου (ή εύκαμπτου) ενδοσκοπίου για έλεγχο του έξω και του μέσου ωτός, και της μαστοειδούς.
- **ENDOSCOPIC EAR SURGERY (E.E.S):** Περιλαμβάνει τη χρήση του ενδοσκοπίου για επισκόπηση και χειρουργική του έξω ακουστικού πόρου, του μέσου ωτός της μαστοειδούς κοιλότητας και της βάσης του κρανίου.
- **TRANSCANAL- E.E.S (TEES):** αναφέρεται στις τεχνικές ΕΕS στις οποίες χρησιμοποιείται ο ΕΑC ως η κύρια χειρουργική πύλη για την πρόσβαση στην τυμπανική μεμβράνη, στο μέσο αυτί και σε πολύ εξειδικευμένες περιπτώσεις στο έσω ους και στην βάση του κρανίου.

ΕΡΓΑΛΕΙΑ ΓΙΑ ΕΕS

- *Εάν έχεις ενδοσκόπια για FESS και ωτοχειρουργικά εργαλεία μπορείς να ξεκινήσεις…*
- RIGID SINUS ENDOSCOPES
  - A LIGHT SOURCE
  - A HD 3-CCD CAMERA
  - A HD VIDEO MONITOR
- BASIC OTOLOGICAL SURGICAL INSTRUMENTS SET
- **FEW SPECIALIZED INSTRUMENTS.**

A basic otology Instrument set for Middle ear surgery

Panetti Endoscopic Instrument set for Middle ear surgery

Art.No.	Description
10-800-12	Suction dissector for ear drum single curved, left side, 3 mm
10-801-12	Suction dissector for ear drum single curved, right side, 3 mm

Start using 14 cm-length, 3mm-width, 0-degree endoscope.

INDICATIONS FOR ENDOSCOPIC EAR SURGERY

EXTERNAL EAR

- EXOSTOSIS
- CANALPLASTY
- DEBRIDEMENT & BX.
- EAC CHOLESTEATOMA

MIDDLE EAR

- MYRINGOTOMY
- MYRINGO/TYMPANOPLASTY
- OSSICULOPLASTY
- CHOLESTEATOMA
- TUMORS (GLOMUS)
- STAPEDECTOMY

INNER EAR/SKULLBASE

- INTRACOCHLEAR SCHWANNOMA
- SMALL SYMPTOMATIC NEOPLASM OF IAC FUNDUS OR FACIAL N.
- PETROUS APEX CYST
- PERILYMPH FISTULA REPAIR

MIDDLE CRANIAL FOSSA

- SCC DEHISCENCE REPAIR

POST. FOSSA/CP ANGLE

- IDENTIFICATION OF RESIDUAL SCHWANNOMA IN IAC

ΑΝΤΕΝΔΕΙΞΕΙΣ ΚΑΙ ΠΙΘΑΝΕΣ ΕΠΙΠΛΟΚΕΣ

- ***ΔΕΝ ΥΠΑΡΧΟΥΝ ΓΝΩΣΤΕΣ ΑΠΟΛΥΤΕΣ ΑΝΤΕΝΔΕΙΞΕΙΣ ΓΙΑ ΤΗΝ EES.***
- ***ΟΠΟΙΑΔΗΠΟΤΕ ΩΤΟΛΟΓΙΚΗ ΕΠΕΜΒΑΣΗ ΜΕ ΜΙΚΡΟΣΚΟΠΙΟ ΜΠΟΡΕΙ ΝΑ ΥΠΟΒΟΗΘΕΙΤΑΙ ΑΠΟ ΤΗ ΧΡΗΣΗ ΕΝΔΟΣΚΟΠΙΟΥ.***

ΟΙ ΠΙΘΑΝΕΣ ΕΠΙΠΛΟΚΕΣ ΤΗΣ ‘EES’’ ΕΙΝΑΙ ΠΑΡΟΜΟΙΕΣ ΜΕ ΑΥΤΕΣ ΤΗΣ ΠΑΡΑΔΟΣΙΑΚΗΣ ΜΙΚΡΟΣΚΟΠΙΚΗΣ ΧΕΙΡΟΥΡΓΙΚΗΣ ΤΟΥ ΑΥΤΙΟΥ.

- ΑΜΕΣΗ ΖΗΜΙΑ ΣΤΑ ΟΣΤΑΡΙΑ
- ΑΜΕΣΗ ΒΛΑΒΗ ΣΤΟ ΠΡΟΣΩΠΙΚΟ ΝΕΥΡΟ

ΕΠΙΠΛΕΟΝ ΜΕ ΤΗΝ EES

- ΘΕΡΜΙΚΗ ΒΛΑΒΗ ΣΤΟ ΕΣΩΤΕΡΙΚΟ ΑΥΤΙ
- ΘΕΡΜΙΚΗ ΒΛΑΒΗ ΣΤΟ ΠΡΟΣΩΠΙΚΟ ΝΕΥΡΟ

ΔΕΝ ΥΠΑΡΧΕΙ ΛΟΓΟΣ ΝΑ ΠΙΣΤΕΥΟΥΜΕ ΟΤΙ ΟΙ ΕΠΙΠΛΟΚΕΣ ΚΑΤΑ ΤΗΝ ‘’EES’’ ΕΙΝΑΙ ΠΕΡΙΣΣΟΤΕΡΕΣ ΑΠΟ ΑΥΤΕΣ ΜΕ ΤΟ ΜΙΚΡΟΣΚΟΠΙΟ.

ΜΕΤΡΑ ΠΡΟΣΤΑΣΙΑΣ ΕΙΔΙΚΑ ΓΙΑ ΤΗΝ ΕΕS

- Η ΑΚΡΗ ΤΟΥ ΕΝΔΟΣΚΟΠΙΟΥ ΜΠΟΡΕΙ ΝΑ ΠΡΟΚΑΛΕΣΕΙ ΘΕΡΜΙΚΟ ΤΡΑΥΜΑ
- Η ΠΗΓΗ ΝΑ ΕΙΝΑΙ ΜΕΧΡΙ 50%
- Η ΑΚΡΗ ΤΟΥ ΕΝΔΟΣΚΟΠΙΟΥ ΝΑ ΜΗΝ ΠΛΗΣΙΑΖΕΙ ΠΙΟ ΚΟΝΤΑ ΑΠΟ 5mm ΤΙΣ ΔΟΜΕΣ ΤΟΥ ΕΣΩ ΩΤΌΣ.

ΧΡΗΣΙΜΟΠΟΙΗΣΤΕ ΤΟ ΕΝΔΟΣΚΟΠΙΟ 0^0 ΜΕΧΡΙ ΝΑ ΕΞΟΙΚΙΩΘΕΙΤΕ ΜΕΤΑ ΜΠΟΡΕΙΤΕ ΝΑ ΧΡΗΣΙΜΟΠΟΙΗΣΕΤΕ ΜΕ ΠΡΟΣΟΧΗ ΤΩΝ 30^0 ΚΑΙ 45^0

ΠΛΕΟΝΕΚΤΙΚΑ ΣΗΜΕΙΑ

- ΜΙΚΡΟΣ ΧΕΙΡΟΥΡΓΙΚΟΣ ΤΡΑΥΜΑΤΙΣΜΟΣ ΤΩΝ ΜΑΛΑΚΩΝ ΜΟΡΙΩΝ
- ΔΕΝ ΧΡΕΙΑΖΕΤΑΙ ΕΠΙΔΕΣΜΟΣ ΚΕΦΑΛΗΣ
- ΔΕΝ ΜΕΝΕΙ Ο ΑΣΘΕΝΗΣ ΜΕ ΟΡΑΤΗ ΟΥΛΗ
- ΔΕΝ ΧΡΕΙΑΖΕΤΑΙ ΑΦΑΙΡΕΣΗ ΤΩΝ ΡΑΜΜΑΤΩΝ
- ΗΜΕΡΗΣΙΑ ΝΟΣΗΛΕΙΑ (DAY-CASE)
- ΕΛΑΧΙΣΤΗ ΑΠΑΙΤΗΣΗ ΜΕΤΕΓΧΕΙΡΗΤΙΚΗΣ ΑΝΑΛΓΗΣΙΑΣ
- ΚΑΛΗ ΘΕΑ ΓΙΑ ΟΛΟΥΣ ΤΟΥΣ ΠΑΡΕΥΡΙΣΚΟΜΕΝΟΥΣ ΣΤΗΝ ΑΙΘΟΥΣΑ ΤΟΥ ΧΕΙΡΟΥΡΓΕΙΟΥ
- ΚΑΛΗ ΚΑΤΑΓΡΑΦΗ
- ΠΙΟ ΕΥΚΟΛΗ ΠΑΡΑΚΟΛΟΥΘΗΣΗ ΤΟΥ ΕΚΠΑΙΔΕΥΟΜΕΝΟΥ

Dressing after transcanal approach (Typical of endoscopic ear surgery)

Dressing after post-auricular approach (Typical of microscopic ear surgery)

Figure 4: Typical dressing after microscopic surgery vs endoscopic surgery

Clinical Otolaryngology

CORRESPONDENCE: OUR EXPERIENCE

Endoscopic ear surgery: Does it have an impact on quality of life? Our experience of 152 cases

Virangna Taneja, Thomas D. Milner, Arunachalam Iyer

First published: 12 October 2019 | https://doi.org/10.1111/coa.13459

5 | CONCLUSION

There has been a greater impact on total, general and social aspects of QoL amongst patients who had undergone endoscopic ear surgery compared to those undergoing an open surgical approach, but the main outcome measures leading to better QoL are a dry ear and hearing gain. TEES appears to be cosmetically more acceptable, particularly improving social aspects of a patient's QoL. This study therefore encourages the continued adoption of endoscope use into

Η ΕΠΙΠΤΩΣΗ ΣΕ ΑΣΘΕΝΕΙΣ ΠΟΥ ΥΠΕΒΛΗΘΗΚΑΝ ΣΕ ΕΠΕΜΒΑΣΗ ΕΝΔΟΣΚΟΠΙΚΑ

- ΚΑΛΥΤΕΡΑ ΑΠΟ ΓΕΝΙΚΗ ΑΠΟΨΗ
- ΚΑΛΥΤΕΡΑ ΑΠΟ ΚΟΙΝΩΝΙΚΗ ΑΠΟΨΗ
- ΚΑΛΥΤΕΡΟ ΑΙΣΘΗΤΙΚΟ ΑΠΟΤΕΛΕΣΜΑ
- ΠΕΡΙΣΣΟΤΡΑ ΚΕΡΔΟΣ ΣΤΗΝ ΑΚΟΗ
- ΜΕΓΑΛΥΤΕΡΗ ΔΙΑΦΟΡΑ ΣΕ QOL ΣΤΗΝ ΩΤΟΣΚΛΗΡΥΝΣΗ ΣΕ ΣΧΕΣΗ ΜΕ ΤΙΣ ΑΛΛΕΣ ΩΤΟΧΕΙΡΟΥΡΓΙΚΕΣ ΕΠΕΜΒΑΣΕΙΣ

Η ΕΙΣΑΓΩΓΗ ΤΩΝ ΕΝΔΟΣΚΟΠΙΩΝ ΣΤΗ ΧΕΙΡΟΥΡΓΙΚΗ ΤΟΥ ΑΥΤΙΟΥ (EES)

- **Η εισαγωγή του μικροσκοπίου στην Ωτοχειρουργική τα τέλη του 1950 άλλαξε τον χαρακτήρα και την έκβαση της Ωτοχειρουργικής.**
- **Η εισαγωγή των ενδοσκοπίων στην Ωτοχειρουργική μετά το 1990 αλλάζει ‘’τους όρους του παιχνιδιού’’ της Ωτοχειρουργικής.**
- ΕΝΔΟΣΚΟΠΙΚΗ ΧΕΙΡΟΥΡΓΙΚΗ ΤΟΥ ΑΥΤΙΟΥ ΕΙΝΑΙ ΜΙΑ ΑΝΑΔΥΟΜΕΝΗ ΧΕΙΡΟΥΡΓΙΚΗ ΜΕΘΟΔΟΣ

Η χρήση των ενδοσκοπίων βελτίωσε την πρόσβαση στην τυμπανική κοιλότητα και την προσέγγιση της ευσταχιανής σάλπιγγας και μας επιτρέπει να έχουμε καλύτερη γνώση για τον τρόπο εξέλιξης της νόσου και για τον προβληματικό αερισμό του μέσου αυτιού.

Before you begin EES

- Visit the IWGEES website
  - www.iwgees.org
  - Look at the video clips
- Visit the SEES website
  - www.sydneyendoscopyesd.com
  - Read the SEES dissection guide, watch the videos
- Visit an IWGEES member
- Attend 1 (or two) Hands-on dissection course.

International Working Group of EES

TECHNICAL TIPS

1. ΕΝΕΣΤΕ ΠΡΟΣΕΚΤΙΚΑ ΤΟΝ ΕΑΠ ΚΑΙ ΤΟΥΣ ΠΕΡΙΒΑΛΛΟΝΤΕΣ ΙΣΤΟΥΣ ΜΕ ΔΙΑΛΥΜΑ ΑΔΡΕΝΑΛΙΝΗΣ 1: 100.000.

2. ΤΟΠΟΘΕΤΗΣΤΕ ΒΑΜΒΑΚΙ ΜΕ 1:1000 ΑΔΡΕΝΑΛΙΝΗ ΣΤΟΝ ΕΑΠ ΚΑΤΑ ΤΗΝ ΠΡΟΕΤΟΙΜΑΣΙΑ.

3. ΕΝΩ ΠΕΡΙΜΕΝΕΤΕ ΚΟΨΤΕ ΤΙΣ ΤΡΙΧΕΣ ΤΟΥ ΕΑΠ Β. ΚΑΘΑΡΙΣΤΕ ΤΟΝ ΠΟΡΟ ΑΠΟ ΤΗΝ ΚΥΨΕΛΙΔΑ.

4. ΤΟΠΟΘΕΤΗΣΕ ΤΟ ΕΝΔΟΣΚΟΠΙΟ ΣΕ ΣΤΑΘΕΡΗ ΘΕΣΗ ΠΙΕΖΟΝΤΑΣ ΤΟΝ ΤΡΑΓΟ ΜΠΡΟΣΤΑ.

TECHNICAL TIPS

5. Η ΑΝΑΣΠΑΣΗ ΤΟΥ ΤΥΜΠΑΝΟΔΕΡΜΑΤΙΚΟΥ ΚΡΗΜΝΟΥ ΕΙΝΑΙ ΣΥΧΝΑ ΤΟ ΠΙΟ ΔΥΣΚΟΛΟ ΚΟΜΜΑΤΙ.

6. ΑΝΑΣΠΑΣΤΕ ΤΟ ΤΥΜΠΑΝΟΔΕΡΜΑΤΙΚΟ ΚΡΗΜΝΟ ΠΙΟ ΠΛΑΓΙΑ ΑΠΟ ΤΟ ΣΥΝΗΘΙΣΜΕΝΟ

7. ΣΗΚΩΣΤΕ ΤΟ ΤΥΜΠΑΝΟΔΕΡΜΑΤΙΚΟΥ ΚΡΗΜΝΟΥ ΜΕ ΑΝΕΛΚΤΗΡΑ ΑΝΑΡΡΟΦΗΣΗΣ +/- ΒΑΜΒΑΚΙ

8. ΝΑ ΠΛΕΝΕΤΕ ΤΟ ΠΕΔΙΟ

9. ΣΧΕΔΟΝ ΚΑΘΕ ΑΙΜΟΡΡΑΓΙΑ ΣΤΑΜΑΤΑ ΑΝ ΠΕΡΙΜΕΝΕΤΕ ΛΙΓΑ ΛΕΠΤΑ.

The LEARNING curve

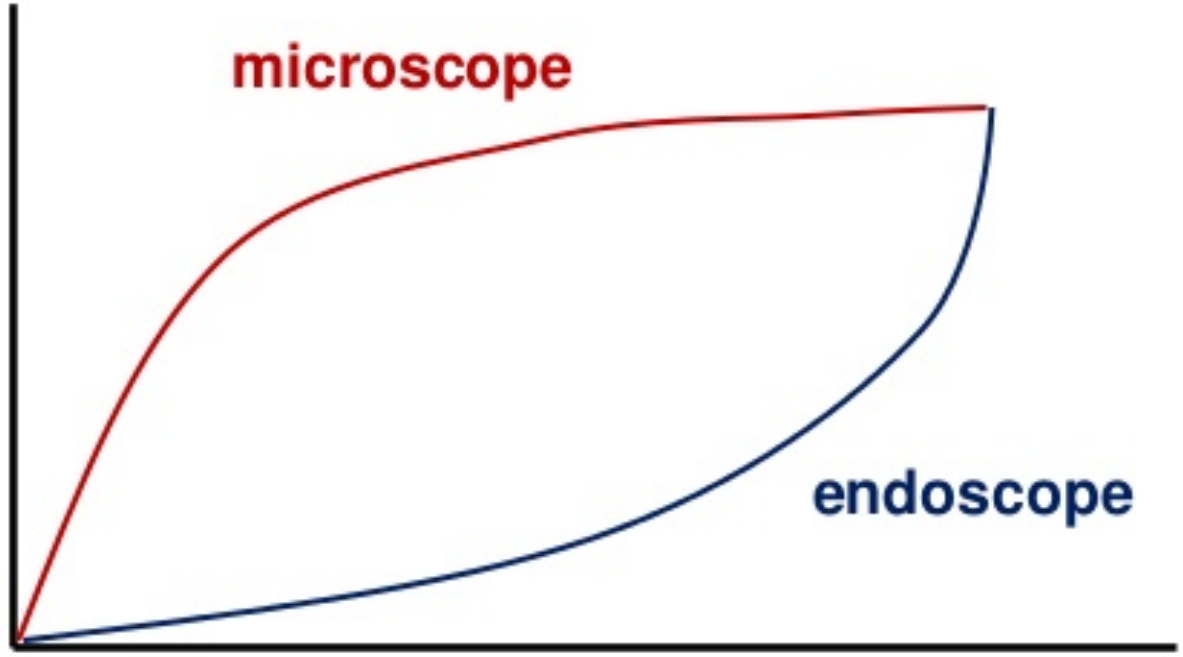

The BENEFIT curve

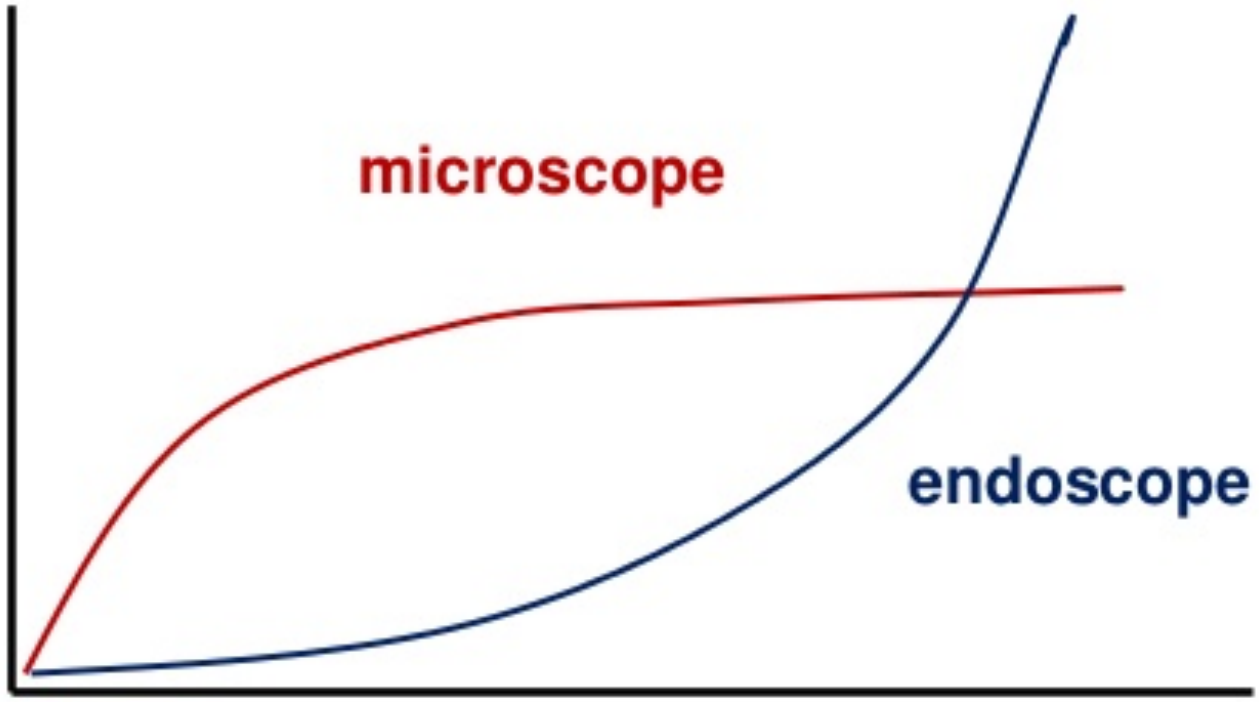

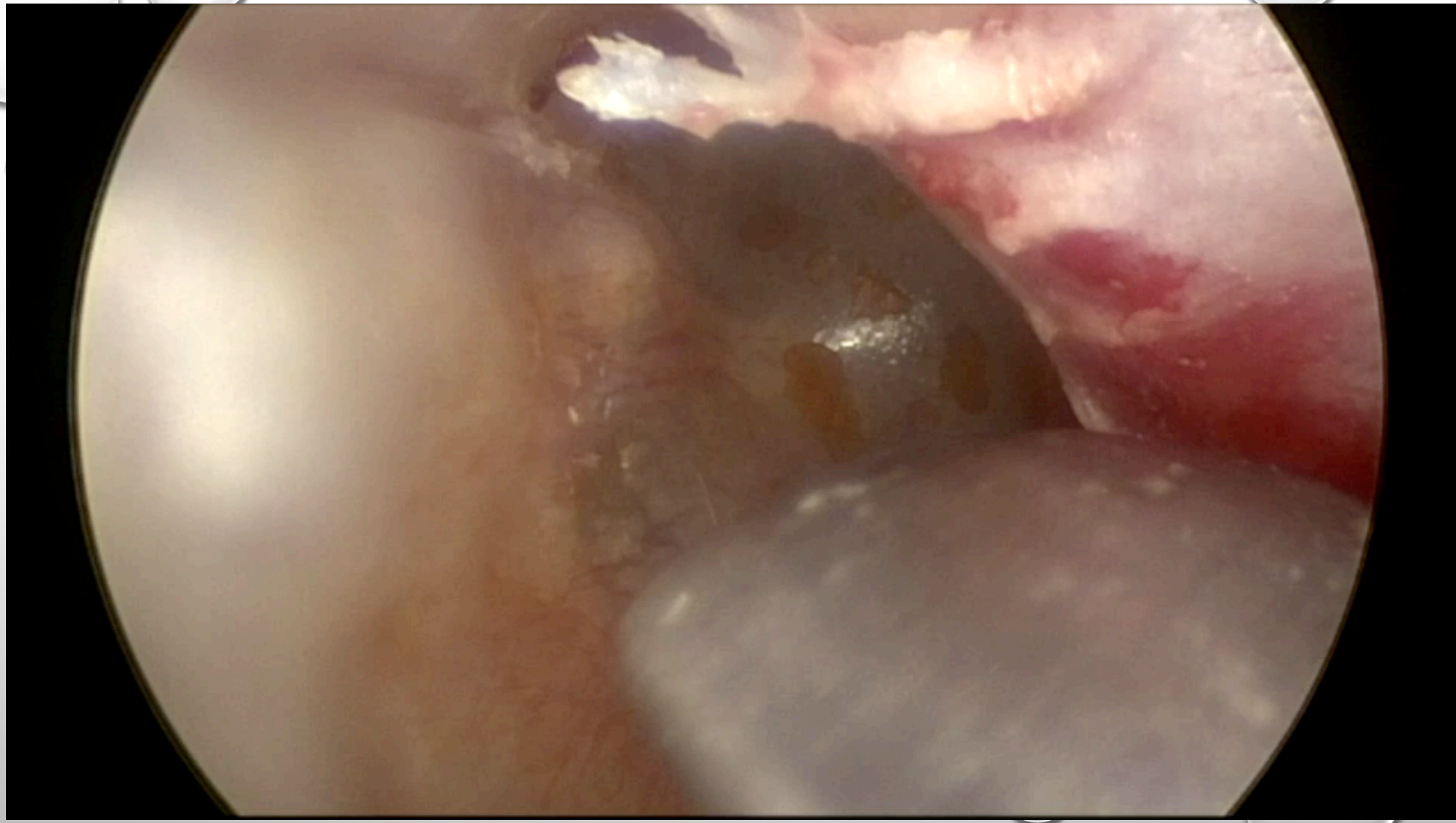

SUMMARY – HOME MESSAGE

Η ΕΝΔΟΣΚΟΠΙΚΗ ΧΕΙΡΟΥΡΓΙΚΗ ΤΟΥ ΩΤΟΣ:

- ΠΛΕΟΝΕΚΤΕΙ ΣΤΗΝ ΑΝΑΓΝΩΡΙΣΗ ΤΩΝ ΦΥΣΙΟΛΟΓΙΚΩΝ ΑΝΑΤΟΜΙΚΩΝ ΔΟΜΩΝ
- ΕΛΑΧΙΣΤΟΠΟΙΕΙ ΤΙΣ ΒΛΑΒΕΣ ΣΤΙΣ ΚΑΝΟΝΙΚΕΣ ΔΟΜΕΣ
- ΣΥΝΕΧΗ ΕΠΕΚΤΑΣΗ ΤΩΝ ΕΝΔΕΙΞΕΩΝ
- ΕΞΑΙΡΕΤΙΚΟ ΕΡΓΑΛΕΙΟ ΓΙΑ ΧΡΟΝΙΟ ΜΕΣΗ ΩΤΙΤΙΔΑ
- ΑΠΑΙΤΕΙ ΑΦΟΣΙΩΣΗ ΚΑΙ ΕΞΑΣΚΗΣΗ
- ΓΡΗΓΟΡΑ ΑΝΑΠΤΥΣΣΟΜΕΝΟ ΠΕΔΙΟ ΜΕ ΠΟΛΛΕΣ ΠΡΟΟΠΤΙΚΕΣ ΠΕΡΑΙΤΕΡΩ ΑΝΑΠΤΥΞΗΣ
- ΝΕΑ ΜΕΘΟΔΟΣ ΜΕ ΑΡΚΕΤΑ ΠΛΕΟΝΕΚΤΗΜΑΤΑ ΧΩΡΙΣ ΝΑ ΚΑΤΑΡΓΕΙ ΤΗΝ ΑΝΑΓΚΑΙΟΤΗΤΑ ΤΗΣ ΧΡΗΣΗΣ ΤΟΥ ΜΙΚΡΟΣΚΟΠΙΟΥ ΑΠΟ ΤΟΥΣ ΩΤΟΧΕΙΡΟΥΡΓΟΥΣ.

ΕΥΧΑΡΙΣΤΩ ΠΟΛΥ

- ΕΡΩΤΗΣΕΙΣ
- ΣΧΟΛΙΑ