Φλεγμονώδεις παθήσεις σιελογόνων αδένων στα παιδιά

Κωνσταντίνος Μαντσόπουλος

Επίκουρος καθηγητής Πανεπιστημίου

Κλινική Ωτορινολαρυγγολογίας, Χειρουργικής Κεφαλής και Τραχήλου,

Πανεπιστημιακό Νοσοκομείο Erlangen Γερμανίας (Prof. Dr. Dr. H. Iro)

Μέλος της Διεθνούς Εταιρείας Σιελογόνων Αδένων (MSGS)

Universitätsklinikum Erlangen

Φλεγμονώδεις παθήσεις σιελογόνων αδένων στα παιδιά

Φλεγμονώδεις παθήσεις σιελογόνων αδένων στα παιδιά

„Τα παιδιά δεν είναι μικροί ενήλικες"

- Ανατομία: Το προσωπικό νεύρο εξέρχεται **επιφανειακότερα** από την βάση του κρανίου (βελονομαστοειδές τρήμα)
- Εμβρυολογία
- Ο ασθενής σπάνια συνεργάζεται στη λήψη ιστορικού!
- Διαφορετικό φάσμα παθήσεων σιελογόνων αδένων

Φλεγμονώδεις παθήσεις σιελογόνων αδένων στα παιδιά

"Το μενού της ημέρας"

- Ιογενής παρωτίτιδα (επιδημική, HIV, CMV)
- Βακτηριακή (πυώδης, MOTT)
- Αυτοάνοση (Sjögren)
- Χρόνια υποτροπιάζουσα παρωτίτιδα της παιδικής/εφηβικής ηλικίας

Υπερηχογραφία
Σημεία διχογνωμίας
„Take-home"

August von Reuss, 1879-1954

Φλεγμονώδεις παθήσεις σιελογόνων αδένων στα παιδιά

Επιδημική Παρωτίτιδα (Mumps)

- RNA ιός - μέλος της οικογένειας των Παραμυξοϊών

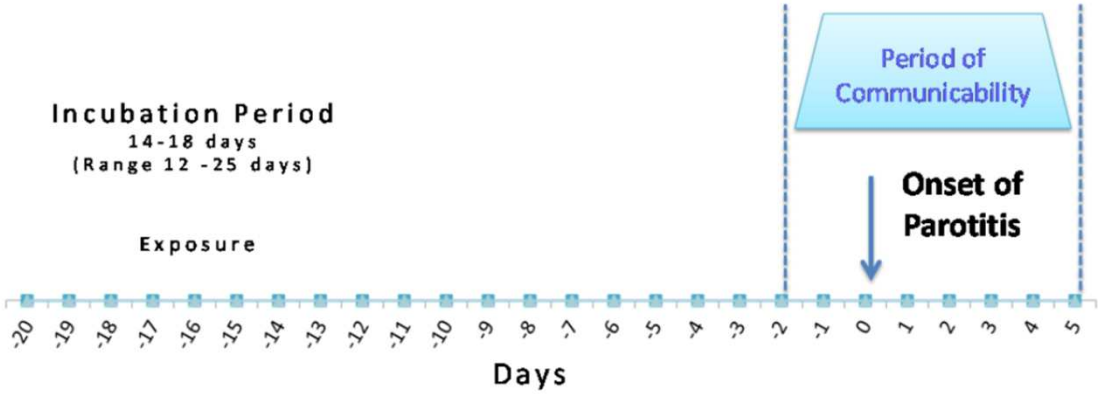

M	Mumps
U	Urogenital infection (30%)
M	Meningoencephalitis (10%)
P	Pancreatitis (4%)
S	***Self-limited***

- Διάγνωση: Κλινική εικόνα (90 % αμφοτερόπλευρη προσβολή), εργαστηριακές εξετάσεις (RT-PCR τις 2 πρώτες ήμέρες, IgM-ELISA)

https://www.medicowesome.com/2017/05/mumps-complications-mnemonic.html

https://phpa.health.maryland.gov/IDEHASharedDocuments/Mumps%20Investigation%20Guidelines%20final.pdf

Φλεγμονώδεις παθήσεις σιελογόνων αδένων στα παιδιά

Επιδημική Παρωτίτιδα (Mumps) – „Take home"

- IgM ψευδώς αρνητική 30%! → Επανάληψη σε 4 ημέρες μετά την έναρξη των συμπτωμάτων
- Υπερηχογραφική συμμετοχή υπογναθίου & υπογλωσσίου αδένα



- Εξάρσεις της νόσου σε πληθυσμό με υψηλά ποσοστά εμβολιασμού (παράβλεψη 2ης δόσης ή ανθεκτικά στελέχη)
- Ηλικία ↑ → Συχνότητα επιπλοκών ↑

Cusi MG et al. Rapid detection and typing of circulating mumps virus by reverse transcription/polymerase chain reaction. Res Virol. 1996;147(4):227-32

Φλεγμονώδεις παθήσεις σιελογόνων αδένων στα παιδιά

HIV - Παρωτίτιδα

A child infected with HIV every 100 seconds, new UN report reveals

Μητέρα (+) → Παιδί 15-45% (+)

Εγκυμοσύνη, τοκετός, θηλασμός

https://news.un.org/en/story/2020/11/1078502

Gains in preventing vertical transmission

Eastern and southern Africa

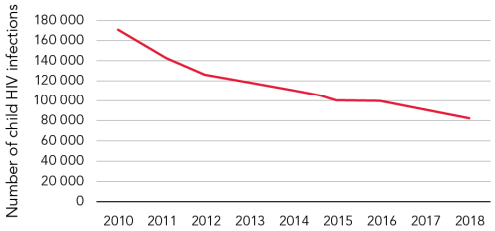

Western and central Africa

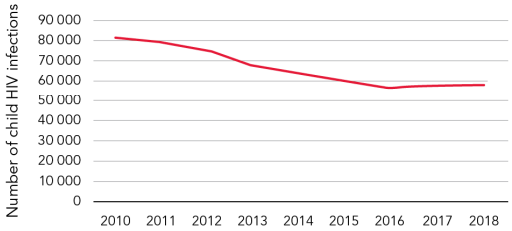

Source: UNAIDS 2019 estimates.

Φλεγμονώδεις παθήσεις σιελογόνων αδένων στα παιδιά

HIV - Παρωτίτιδα – „Take home"

Στάδιο I	Εμμένουσα γενικευμένη λεμφαδενοπάθεια
Στάδιο II	Καλοήθεις λεμφοεπιθηλιακές βλάβες – διάχυτες λεμφοκυτταρικές διηθήσεις → κίνδυνος λεμφώματος!
Στάδιο III	Καλοήθεις λεμφοεπιθηλιακές κύστεις (10% των παιδιατρικών HIV ασθενών)

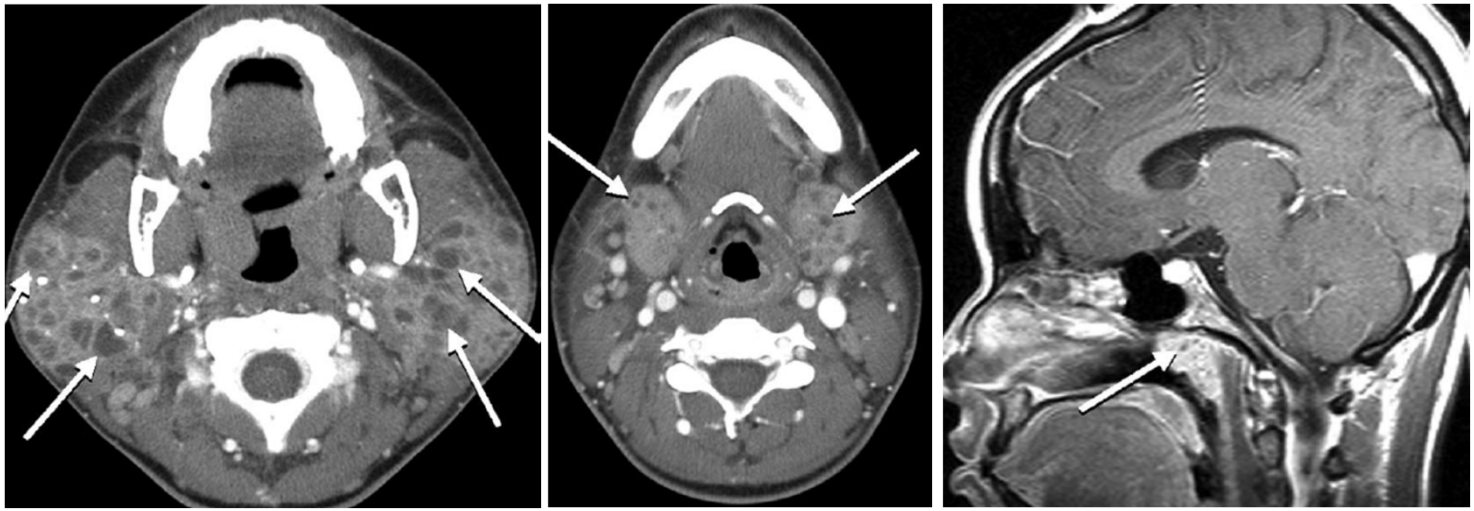

Sandeep PD et al. The benign lymphoepithelial cyst and a classification system for lymphocytic parotid gland enlargement in the pediatric HIV population. Laryngoscope 2007

Φλεγμονώδεις παθήσεις σιελογόνων αδένων στα παιδιά

HIV - Παρωτίτιδα – „Take home"

- **Λεμφοεπιθηλιακές κύστεις : Σχεδόν παθογνωμονικές για AIDS**

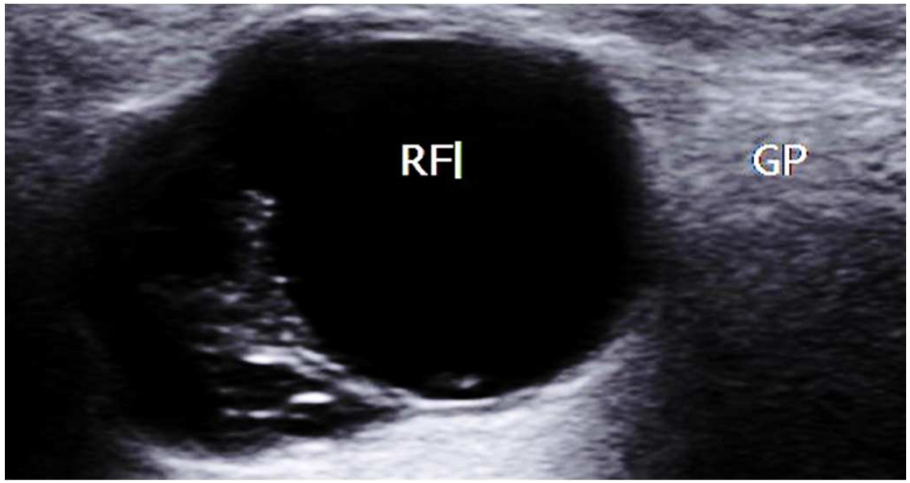

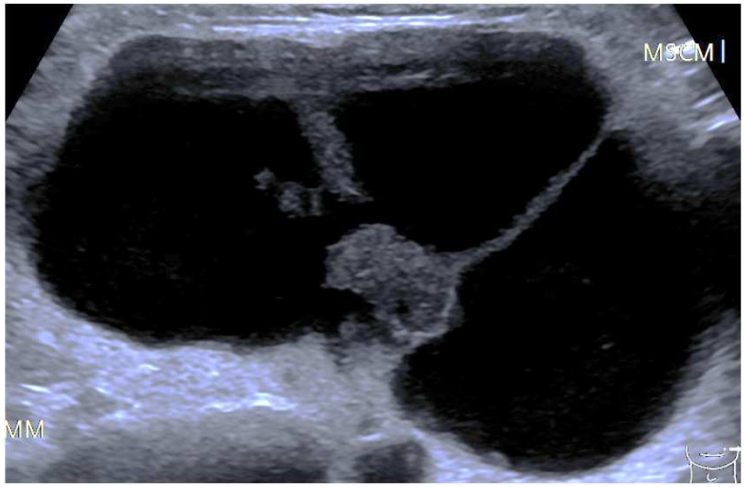

- Θεραπεία: Αντιρετροική αγωγή, <u>κατα τα άλλα **εξατομίκευση!**</u>

→ Παρακέντηση (υποτροπές!), σκληροθεραπεία (σε μικρότερες κύστεις με δοξυκυκλίνη/τετρακυκλίνη), ultima ratio: εκτομή (→ ιστ. εξέταση για λέμφωμα)

Sandeep PD et al. The benign lymphoepithelial cyst and a classification system for lymphocytic parotid gland enlargement in the pediatric HIV population. Laryngoscope 2007

Φλεγμονώδεις παθήσεις σιελογόνων αδένων στα παιδιά

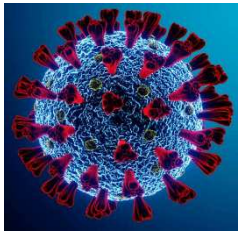

SARS-CoV-2- Παρωτίτιδα

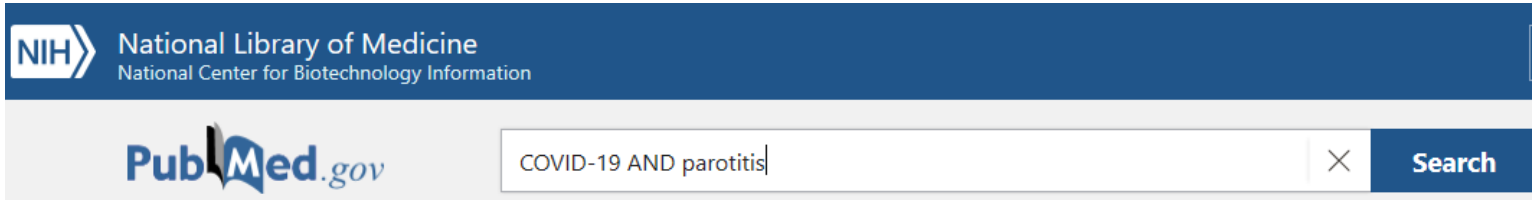

8 results

- 2 περιπτώσεις SARS-CoV-2- παρωτίτιδας σε παιδιατρικούς ασθενείς (10, 13 χρονών/Riad et al, 2020)
- Αυξημένη έκφραση του υποδοχέα ACE2 (πύλη εισόδου του ιού στα επιθηλιακά κύτταρα στης στοματικής κοιλότητας (Xu et al. 2019)
- Σιελογόνοι αδένες ως πιθανός στόχος (Riad et al, 2020)
- Υψηλή συγκέντρωση SARS-CoV-2 στο σάλιο (Zhu et al, 2020)

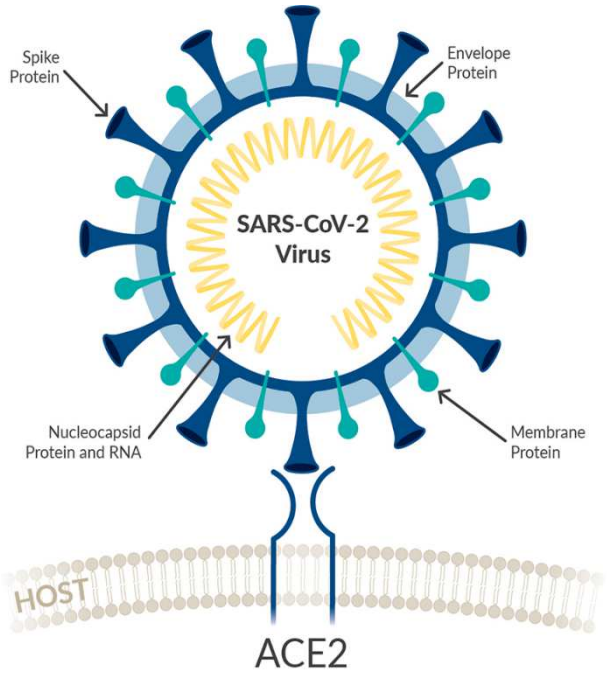

Φλεγμονώδεις παθήσεις σιελογόνων αδένων στα παιδιά

Αιτιολογία φλεγμονωδών παθήσεων σιελογόνων αδένων στα παιδιά

- Ιογενής (επιδημική, HIV, CMV)
- **Βακτηριακή** (πυώδης, **MOTT**)
- Αυτοάνοση (Sjögren)
- Χρόνια υποτροπιάζουσα παρωτίτιδα της παιδικής/εφηβικής ηλικίας

August von Reuss, 1879-1954

Φλεγμονώδεις παθήσεις σιελογόνων αδένων στα παιδιά

MOTT Παρωτίτιδα

- MOTT : Mycobacteria other than tuberculosis (M. tuberculosis, M. bovis, M. africanum, M. leprae) : άτυπα μυκοβακτηρίδια
- Βρίσκονται ΠΑΝΤΟΥ (φύση, νερό βρύσης) - η μετάδοση από άτομο σε άτομο παίζει μικρό ρόλο!
- Ηλικιες **1-5** έτη
- Ετερόπλευρη προσβολή παρωτιδικών λεμφαδένων

Mahadevan M et al. Non-tuberculous mycobacterial head and neck infections in children: Analysis of results and complications for various treatment modalities. Int J Pediatr Otorhinolaryngol. 2016 Mar;82:102-6.

Φλεγμονώδεις παθήσεις σιελογόνων αδένων στα παιδιά

MOTT Παρωτίτιδα

- Κλινική εικόνα: Αρχικά ελαφρώς διογκωμένοι, μη επώδυνοι λεμφαδένες για > 2 εβδομάδες, καλή γενική κατάσταση, απουσία υψηλού πυρετού, έλλειψη ανταπόκρισης στα αντιβιοτικά ευρέος φάσματος → Ταχεία εξέλιξη μεγέθους

Προσβολή δέρματος και μαλακών μορίων

Αποστηματοποίηση

Αυτόματη διάνοιξη – εμμένον συρίγγιο

Schoenfeld N et al. Recommendations of the German Central Committee against Tuberculosis (DZK) and the German Respiratory Society (DGP) for the Diagnosis and Treatment of Non-tuberculous Mycobacterioses. Pneumologie. 2016;70:250-76.

Φλεγμονώδεις παθήσεις σιελογόνων αδένων στα παιδιά

MOTT Παρωτίτιδα

- Διάγνωση: κλινική εικόνα + ηλικία + λήψη υλικού για καλλιέργεια (PCR)
- Υπέρηχος: ανηχοικές νησίδες εντός του λεμφαδένα, συνοδό οίδημα μαλακών μορίων, επασβεστώσεις μετά από επιτυχή θεραπεία, συρίγγια

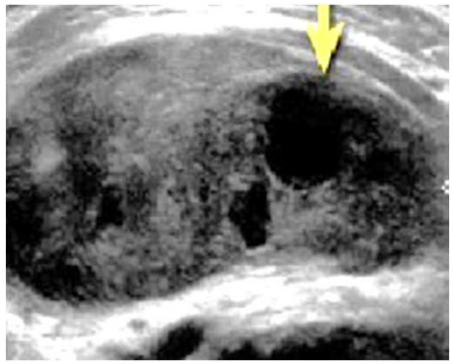

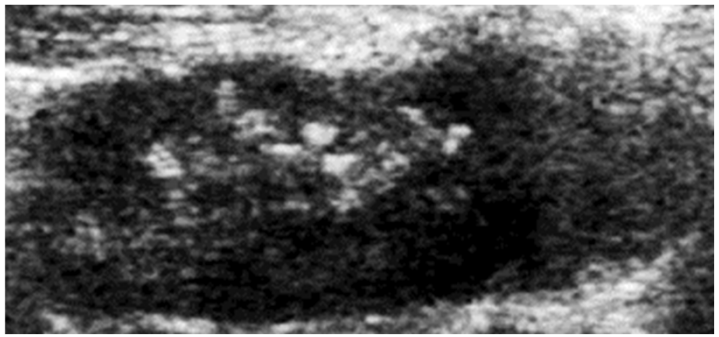

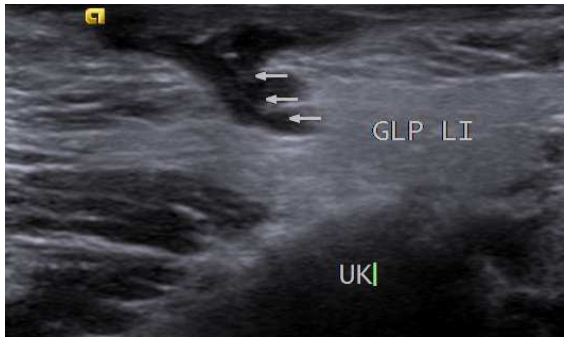

Lindeboom JA et al. Pediatr Radiol. 2006;36:1063-7

Φλεγμονώδεις παθήσεις σιελογόνων αδένων στα παιδιά

MOTT Παρωτίτιδα

- Αντιμετώπιση:

Αντιβίωση (συνδυασμός κλαριθρομυκίνης, αζιθρομυκίνης, εθαμβουτόλης, Ριφαμπικίνης) για **6 μήνες**!

„Wait-and-see"

?

Χειρουργική εκτομή

Φλεγμονώδεις παθήσεις σιελογόνων αδένων στα παιδιά

MOTT Παρωτίτιδα

Αντιμετώπιση: Σημείο τριβής μεταξύ παιδιάτρων και ΩΡΛ

- Η νόσος είναι αυτοπεριοριζόμενη!
- Γιατί όχι „Wait-and-see“ ;
- Γιατί όχι συντηρητική αγωγή;
- Χειρουργείο → κίνδυνος VII

- Ναι,αλλά η διάρκεια είναι πολύ μεγάλη!
- „Wait-and-see“ → Εμμένοντα/χαίνοντα συρίγγια, άσχημες ουλές
- Συντηρητική θεραπεία: Αντιφυματική αγωγή (παρενέργειες!)
- Λήψη υλικού απαραίτητη για διάγνωση

Φλεγμονώδεις παθήσεις σιελογόνων αδένων στα παιδιά

MOTT Παρωτίτιδα

- Αντιμετώπιση: Σημείο τριβής μεταξύ παιδιάτρων και ΩΡΛ

Rives P et al. Cervicofacial non-tuberculous mycobacteria: A report of 30 cases. Eur Ann Otorhinolaryngol Head Neck Dis 133 (2016) 107–111.

Φλεγμονώδεις παθήσεις σιελογόνων αδένων στα παιδιά

MOTT Παρωτίτιδα

- Αντιμετώπιση: Σημείο τριβής μεταξύ παιδιάτρων και ΩΡΛ
- Wait-and-see vs. Αντιβίωση: Έλλειψη διαφοράς, παρενέργειες αντιβίωσης (Lindeboom JA, 2011)
- Αντιβίωση vs. „wait-and-see" vs. εκτομή: αντιβίωση ως μονοθεραπεία ανεπαρκής, στάση αναμονής ισάξια της εκτομής ως μονοθεραπεία, αλλά: „wait and see" → **60%** συρίγγια με επίμονη έκκριση (Zimmermann P et al, 2017)

Lindeboom JA. Conservative wait-and-see therapy versus antibiotic treatment for nontuberculous mycobacterial cervicofacial lymphadenitis in children. Clin Infect Dis. 2011 Jan 15;52(2):180-4.

Zimmermann P et al. Nontuberculous mycobacterial disease in childhood – update on diagnostic approaches and treatment. J Infect. 2017;74 Suppl 1:136-142.

Φλεγμονώδεις παθήσεις σιελογόνων αδένων στα παιδιά

MOTT Παρωτίτιδα –"Take home"

- Ενημέρωση γονέων: παρατεταμένη πορεία μιας καλοήθους, αυτοπεριοριζόμενης νόσου
- Στρατηγική: **εξατομίκευση** (επιβάρυνση, παρενέργειες, επιπλοκές)
- Τάση: Υφολική χειρουργική εκτομή + έλεγχος → 90% εξάλειψη της νόσου!
- Επί υποτροπής: χειρουργική εκτομή (VII!) / συντηρητική αγωγή

Zimmermann P et al. The management of non-tuberculous cervicofacial lymphadenitis in children: A systematic review and meta-analysis. J Infect. 2015 Jul;71(1):9-18. doi: 10.1016/j.jinf.2015.02.010. Epub 2015 Feb 26

Φλεγμονώδεις παθήσεις σιελογόνων αδένων στα παιδιά

Αιτιολογία φλεγμονωδών παθήσεων σιελογόνων αδένων στα παιδιά

- Ιογενής (επιδημική, HIV, CMV)
- Βακτηριακή (πυώδης, MOTT)
- **Αυτοάνοση (Sjögren)**
- Χρόνια υποτροπιάζουσα παρωτίτιδα της παιδικής/εφηβικής ηλικίας

August von Reuss, 1879-1954

Φλεγμονώδεις παθήσεις σιελογόνων αδένων στα παιδιά

Αυτοάνοση Παρωτίτιδα – Παιδιατρικό Σύνδρομο Sjögren

- Πολύ σπάνια εμφάνιση στον παδιατρικό ασθενή (*υποδιάγνωση;*)
- „Ο κλασσικός ασθενής": Κορίτσι ηλικίας 10 ετών με υποτροπιάζουσες διογκώσεις παρωτίδας χωρίς άλλα συμπτώματα

Iro et al. Salivary gland diseases in children, GMS Current Topics in Otorhinolaryngology - Head and Neck Surgery 2014, Vol. 13

Φλεγμονώδεις παθήσεις σιελογόνων αδένων στα παιδιά

Αυτοάνοση Παρωτίτιδα – Παιδιατρικό Σύνδρομο Sjögren

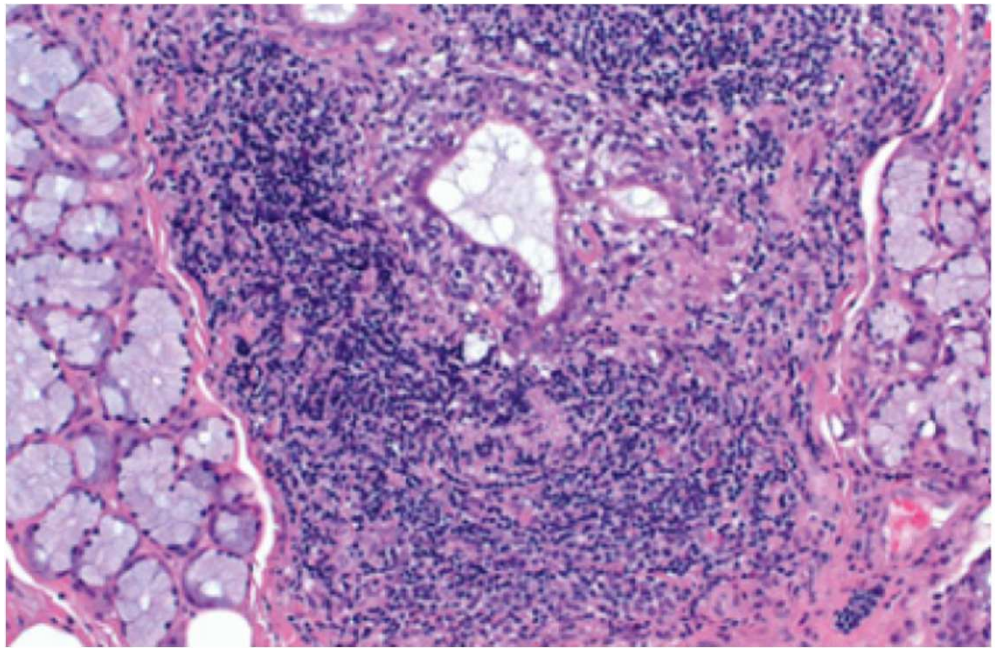

„Λεμφοεπιθηλιακή σιαλαδενίτιδα"

- Θεραπεία: έλλειψη εμπειρίας στα παιδιά, κορτικοστεροειδή, ανοσοκατασταλτικά;

Iro et al. Salivary gland diseases in children, GMS Current Topics in Otorhinolaryngology - Head and Neck Surgery 2014, Vol. 13

Φλεγμονώδεις παθήσεις σιελογόνων αδένων στα παιδιά

Αιτιολογία φλεγμονωδών παθήσεων σιελογόνων αδένων στα παιδιά

- Ιογενής (επιδημική, HIV, CMV)
- Βακτηριακή (πυώδης, MOTT)
- Αυτοάνοση (Sjögren)
- **Χρόνια υποτροπιάζουσα παρωτίτιδα της παιδικής/εφηβικής ηλικίας**

August von Reuss, 1879-1954

Φλεγμονώδεις παθήσεις σιελογόνων αδένων στα παιδιά

Χρόνια υποτροπιάζουσα παρωτίτιδα της παιδικής/εφηβικής ηλικίας

- *Von Reuss A. Über chronische Erkrankungen der Parotis im Kindesalter. Jahrb Kinderheilk. 1909; 70:161-173*

- Βιβλιογραφία: < 100 δημοσιεύσεις (1985-2020)

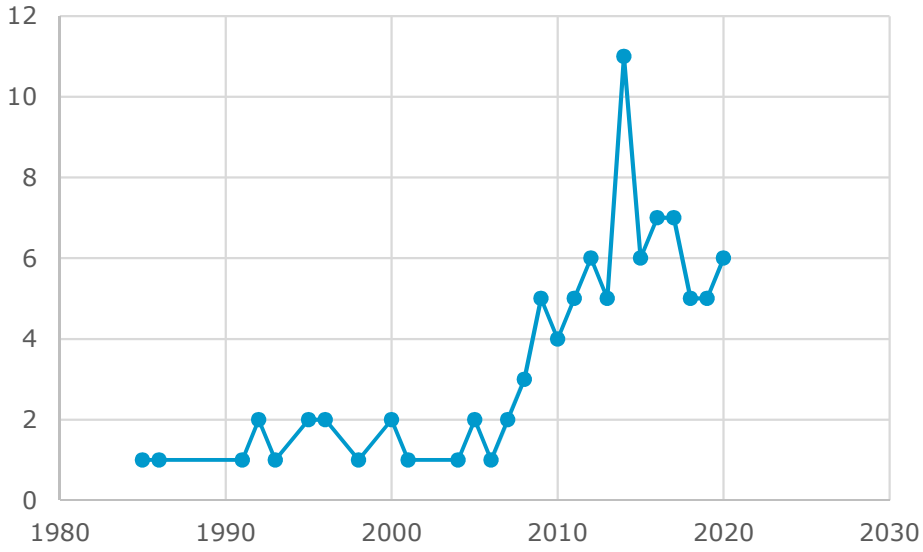



August von Reuss, 1879-1954

Φλεγμονώδεις παθήσεις σιελογόνων αδένων στα παιδιά

Χρόνια υποτροπιάζουσα παρωτίτιδα της παιδικής/εφηβικής ηλικίας

- Ανασκόπηση 5000 περιστατικών χρόνιας σιαλαδενίτιδας → 27% χρόνια υποτροπιάζουσα μορφή (διάκριση μεταξύ εφηβικής κι ενήλικου μορφής)

- 2η συχνότερη πάθηση σιελογόνων αδένων στην παιδική ηλικία (1η: επιδημική παρωτίτιδα)

- Άρρεν φύλο

- Ηλικία: 4 μήνες – 15 έτη

Επιδημιολογία
Αιτιοπαθογένεια
Κλινική εικόνα
Διάγνωση
Θεραπεία
Πρόγνωση

Seifert G. Aetiological and histological classification of sialadenitis. Pathologica. 1997;89(1):7-17.
Konstantinidis I et al. Unilateral Sialendoscopy for Juvenile Recurrent Parotitis: What Happens to the Other Side? Laryngoscope Oct. 2020

Φλεγμονώδεις παθήσεις σιελογόνων αδένων στα παιδιά

Χρόνια υποτροπιάζουσα παρωτίτιδα της παιδικής/εφηβικής ηλικίας

- Ηλικία: 4 μήνες – 15 έτη

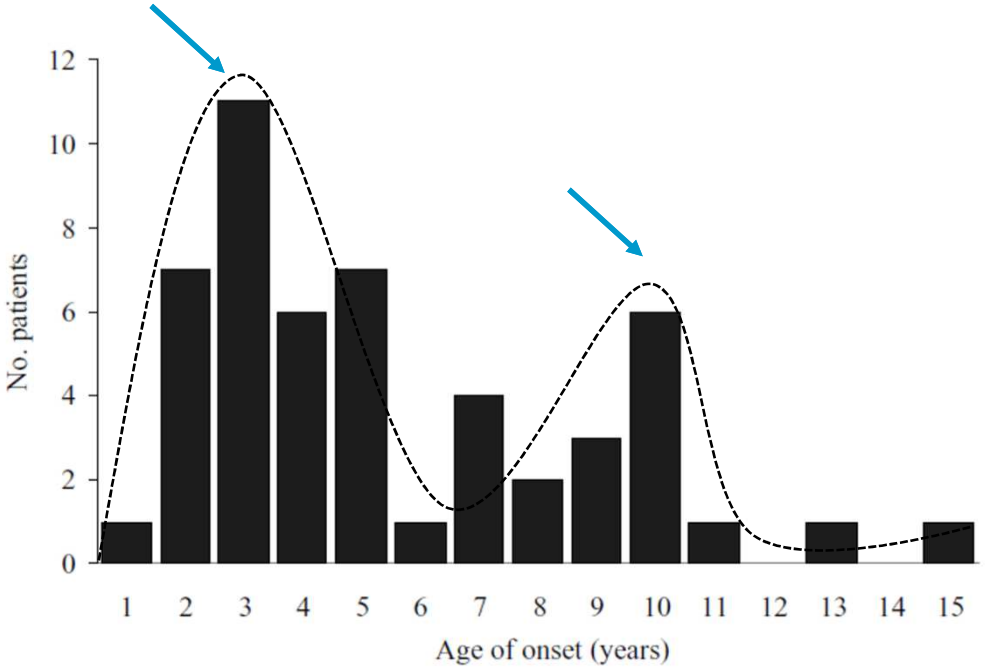

Επιδημιολογία
Αιτιοπαθογένεια
Κλινική εικόνα
Διάγνωση
Θεραπεία
Πρόγνωση

Leerdam et al. Recurrent parotitis of childhood. J Paediatrics and Child Health 2005; 12: 631–634

Φλεγμονώδεις παθήσεις σιελογόνων αδένων στα παιδιά

Χρόνια υποτροπιάζουσα παρωτίτιδα της παιδικής/εφηβικής ηλικίας

- Συχνότητα επεισοδίων: ποικίλει, 2-5/έτος
- Μέση διάρκεια νόσου: 4.9 χρόνια

Ussmüller J et al. Clinical, histopathologic and immunohistochemical studies of chronic sial childhood and adolescence. Klin Padiatr 1999;211(3):165-71.

- Φυσική πορεία: Αυτοπεριοριζόμενη νόσος

Επιδημιολογία
Αιτιοπαθογένεια
Κλινική εικόνα
Διάγνωση
Θεραπεία
Πρόγνωση

Leerdam et al. Recurrent parotitis of childhood. J Paediatrics and Child Health 2005; 12: 631–634

Φλεγμονώδεις παθήσεις σιελογόνων αδένων στα παιδιά

Χρόνια υποτροπιάζουσα παρωτίτιδα της παιδικής/εφηβικής ηλικίας

- Ενδεχομένως πολυπαραγοντική πάθηση άγνωστης αιτιολογίας

1945	**1965**	**1971**	**1991**	**2010**
Διάταση του πόρου (Σιαλεκτασία – Βρογχιεκτασία *Bailey H. J Int Coll Surg*)	Σιαλόσταση → υποτροπιάζουσες φλεγμονές → Προσβολή επιθηλίου πόρου (*Maynard JD. Br J Surg*)	**Λευκοκυτταρική διήθηση γύρω από το εκφορητικό σύστημα** → „Αποδυνάμωση" περιπορικού συνδετικού ιστού → Σιαλεκτασία (*Hemengway WG, Laryngoscope*)	Σιαλεκτασία στην ασυμπτωματική πλευρά! (*Ericson S, Ann Otol Rhinol Laryngol*)	Φλεγμονή → Μεταπλασία επιθηλίου → Βλεννώδης έκκριση→ Σιαλόσταση → Φλεγμονή (*N. Jabbour, Int J Ped Otorhinolaryngol*)

Επιδημιολογία
Αιτιοπαθογένεια
Κλινική εικόνα
Διάγνωση
Θεραπεία
Πρόγνωση

Φλεγμονώδεις παθήσεις σιελογόνων αδένων στα παιδιά

Χρόνια υποτροπιάζουσα παρωτίτιδα της παιδικής/εφηβικής ηλικίας

- Ενδεχομένως πολυπαραγοντική πάθηση άγνωστης αιτιολογίας



- Σιαλόσταση → Υποτροπάζουσα φλεγμονή → Σιαλεκτασία;
- Περιπορική λευκοκυτταρική διήθηση → Σιαλοδοχίτιδα → Σιαλεκτασία → Σιαλόσταση;

Επιδημιολογία
Αιτιοπαθογένεια
Κλινική εικόνα
Διάγνωση
Θεραπεία
Πρόγνωση

S. Wang et al. Classification and management of chronic sialadenitis of the parotid gland. J Oral Rehabilitation 1999;211:3: 165–171.

Φλεγμονώδεις παθήσεις σιελογόνων αδένων στα παιδιά

Χρόνια υποτροπιάζουσα παρωτίτιδα της παιδικής/εφηβικής ηλικίας

- Ενδεχομένως πολυπαραγοντική πάθηση άγνωστης αιτιολογίας

➢ Ο ρόλος της γενετικής:

1. Γιατί τα αγόρια προσβάλλονται πιο συχνά;
2. Αυτοσωμική κληρονομικότητα – Οικογενής προδιάθεση
3. Αύξηση συγκέντρωσης μεταλλοπρωτεινασών

MMP2, MMP9 στο σάλιο

Επιδημιολογία
Αιτιοπαθογένεια
Κλινική εικόνα
Διάγνωση
Θεραπεία
Πρόγνωση

Wittekind C et al. Chronic recurrent parotitis in childhood in monozygotic twins. Magnetic resonance sialography. HNO. 2000;48:221–5.

Reid E et al. Autosomal dominant juvenile recurrent parotitis. J Med Genet. 1998;35:417–9.

Morales-Bozo et al. Association between the occurrence of matrix metalloproteinases 2 and 9 in parotid saliva with the degree of parotid gland damage in juvenile recurrent parotitis. Oral Surg Oral Med Oral Pathol Oral Radiol Endod. 2008 Sep;106(3):377-83

Φλεγμονώδεις παθήσεις σιελογόνων αδένων στα παιδιά

Χρόνια υποτροπιάζουσα παρωτίτιδα της παιδικής/εφηβικής ηλικίας

- Ενδεχομένως πολυπαραγοντική πάθηση άγνωστης αιτιολογίας
  - Ανωμαλίες οδοντικής σύγκλεισης
  - Κακή στοματική υγιεινή
  - Ανοσιακές διαταραχές (IgA, IgG) – αυτοάνοσα νοσήματα (σαρκοείδωση, Sjögren)

Επιδημιολογία
Αιτιοπαθογένεια
Κλινική εικόνα
Διάγνωση
Θεραπεία
Πρόγνωση

Papadopoulou-Alataki E et al. Evaluation and management of juvenile recurrent parotitis in children from Northern Greece," Hippokratia 2015; 19:356–359

Φλεγμονώδεις παθήσεις σιελογόνων αδένων στα παιδιά

Χρόνια υποτροπιάζουσα παρωτίτιδα της παιδικής/εφηβικής ηλικίας

- Οξεία φάση:

➢ Διόγκωση στην παρωτιδική χώρα (ετερόπλευρη 66%) ανεξαρτήτως γεύματος (ΔΔ: σιαλοπάθεια αποφρακτικού τύπου)
➢ Τοπική ερυθρότητα, αύξηση θερμοκρασίας, άλγος
➢ (Συγκριτικά με την βακτηριακή παρωτίτιδα) σπανιότερα βλεννοπυώδης έκκριση εκ του εκφορητικού πόρου
➢ Σπανίως ήπια πυρετική κίνηση
➢ Διάρκεια: ποικίλει από 24-48 ώρες, 7 ημέρες, σπανιότερα 1-2 εβδομάδες
➢ Αναφέρεται ασύγχρονη αμφοτερόπλευρη προσβολή!

Επιδημιολογία
Αιτιοπαθογένεια
Κλινική εικόνα
Διάγνωση
Θεραπεία
Πρόγνωση

Capaccio P et al. Modern management of juvenile recurrent parotitis.J Laryngol Otol; 12:1254–1260
Leerdam et al. Recurrent parotitis of childhood. J Paediatrics and Child Health 2005; 12: 631–634

Φλεγμονώδεις παθήσεις σιελογόνων αδένων στα παιδιά

Χρόνια υποτροπιάζουσα παρωτίτιδα της παιδικής/εφηβικής ηλικίας

- Χρόνια φάση - Μεσοδιαστήματα

  - Απουσία συμπτωμάτων

  - Περιστασιακά πυκνόρρευστο „κολλώδες" σάλιο

  (→ δυσκαταποσία), θολερή έκκριση εκ του εκφορητικού πόρου

Επιδημιολογία
Αιτιοπαθογένεια
Κλινική εικόνα
Διάγνωση
Θεραπεία
Πρόγνωση

Seifert G. Aetiological and histological classification of sialadenitis. Pathologica. 1997;89(1):7-17.
Konstantinidis I et al. Unilateral Sialendoscopy for Juvenile Recurrent Parotitis: What Happens to the Other Side? Laryngoscope Oct. 2020

Φλεγμονώδεις παθήσεις σιελογόνων αδένων στα παιδιά

Χρόνια υποτροπιάζουσα παρωτίτιδα της παιδικής/εφηβικής ηλικίας

- **Κλινική εικόνα**

Κριτήρια του Garavello (2018):

1. Ηλικία < 16 έτη
2. Υποτροπές διόγκωσης > 2 επεισόδια τους τελευταίους 6 μήνες
3. Αποκλεισμός αποφρακτικής σιαλοπάθειας, διαταραχής οδοντικής σύγκλεισης, Sjögren, ανεπάρκειας IgA

Επιδημιολογία
Αιτιοπαθογένεια
Κλινική εικόνα
Διάγνωση
Θεραπεία
Πρόγνωση

Garavello et al. Juvenile recurrent parotitis: a systematic review of treatment studies. International Journal of Pediatric Otorhinolaryngology, vol. 112, pp. 151–157, 2018.

Φλεγμονώδεις παθήσεις σιελογόνων αδένων στα παιδιά

Χρόνια υποτροπιάζουσα παρωτίτιδα της παιδικής/εφηβικής ηλικίας

- **Κλινική εικόνα**
- Εργαστηριακές εξετάσεις (επί υποψίας επιδημικής παρωτίτιδας, HIV, συνδρόμου Sjögren ή ανοσοανεπάρκειας, C. Leerdam et al. "Recurrent parotitis of childhood," Journal of Paediatrics and Child Health 2005; 41:631–634)
- Σιαλογραφία (ακτινοβολία, αλλεργία στο σκιαστικό)
- Μαγνητική τομογραφία (κόστος, αναισθ. υποστήριξη)
- **Υπέρηχογραφία**
- **Σιαλενδοσκόπηση**

Επιδημιολογία
Αιτιοπαθογένεια
Κλινική εικόνα
Διάγνωση
Θεραπεία
Πρόγνωση

Seifert G. Aetiological and histological classification of sialadenitis. Pathologica. 1997;89(1):7-17.
Konstantinidis I et al. Unilateral Sialendoscopy for Juvenile Recurrent Parotitis: What Happens to the Other Side? Laryngoscope Oct. 2020

Φλεγμονώδεις παθήσεις σιελογόνων αδένων στα παιδιά

Χρόνια υποτροπιάζουσα παρωτίτιδα της παιδικής/εφηβικής ηλικίας

- **Υπερηχογραφία**

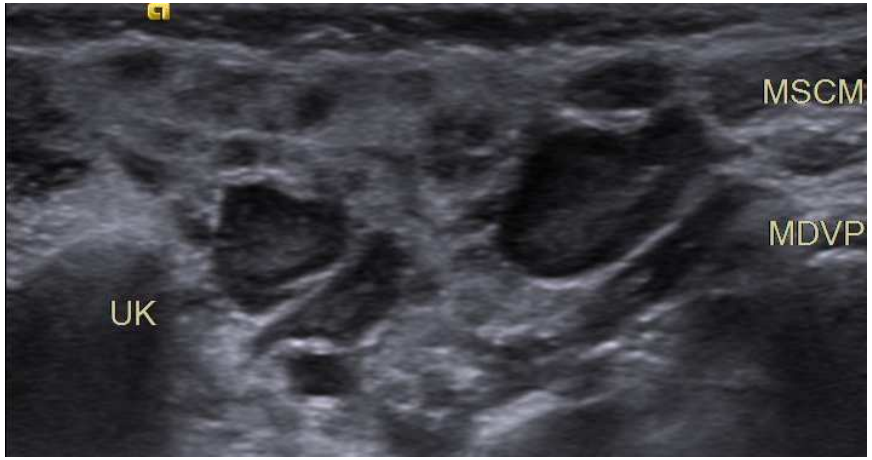

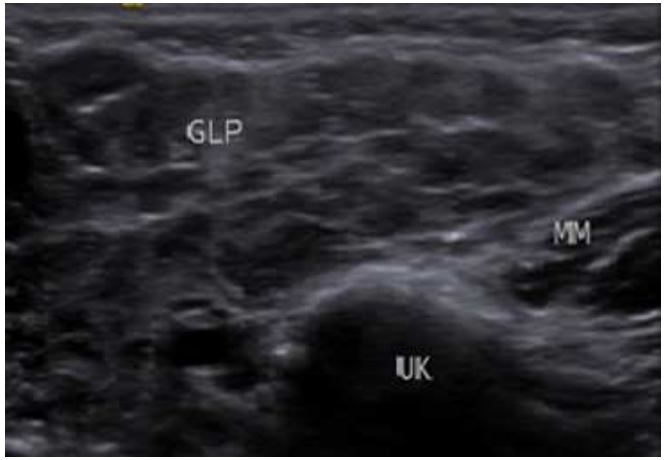

Αμφοτερόπλευρη προσβολή, υποηχοϊκό παρέγχυμα, επασβεστώσεις, υποηχοϊκές εξεργασίες (σιαλεκτασίες, διογκωμένοι λεμφαδένες)

Επιδημιολογία
Αιτιοπαθογένεια
Κλινική εικόνα
Διάγνωση
Θεραπεία
Πρόγνωση

Zenk J, Koch M, Klintworth N, Iro H. The chronic recurrent parotitis. HNO 2010;58:237–43.

Φλεγμονώδεις παθήσεις σιελογόνων αδένων στα παιδιά

Χρόνια υποτροπιάζουσα παρωτίτιδα της παιδικής/εφηβικής ηλικίας

- **Υπέρηχογραφία – Διαφοροδιαγνωστικό πρόβλημα**

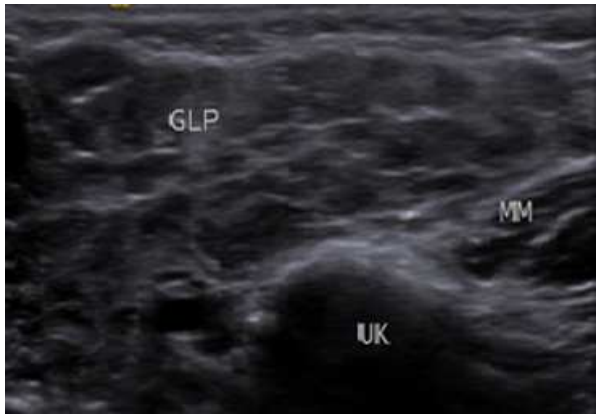

JRP

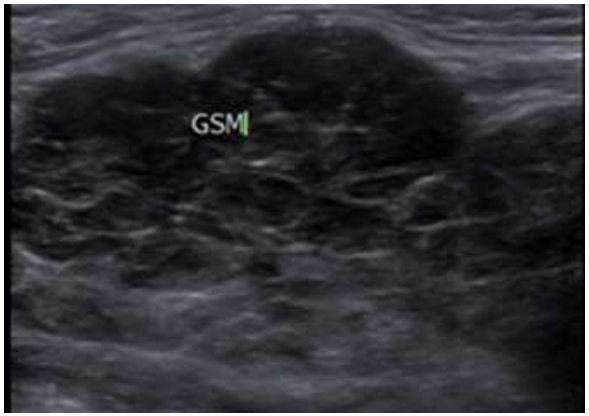

Σαρκοείδωση

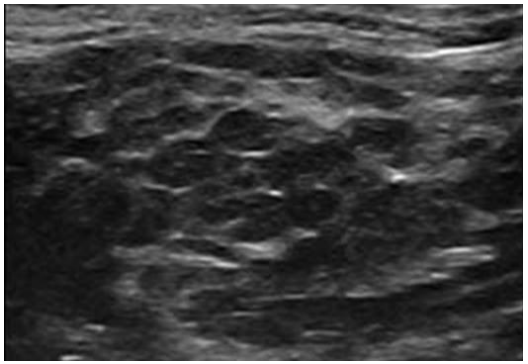

Sjögren

Επιδημιολογία
Αιτιοπαθογένεια
Κλινική εικόνα
Διάγνωση
Θεραπεία
Πρόγνωση

Zenk J. Current Management of Juvenile Recurrent Parotitis. Curr Otorhinolaryngol Rep (2014) 2:64–69.

Φλεγμονώδεις παθήσεις σιελογόνων αδένων στα παιδιά

Χρόνια υποτροπιάζουσα παρωτίτιδα της παιδικής/εφηβικής ηλικίας

- **Η διαγνωστική αξία της σιαλενδοσκόπησης**
  - Ευρήματα
  1. Λευκωπή, ωχρή επιφάνεια του τοιχώματος του πόρου
  2. Ελάττωση αγγείωσης
  3. Εντοπισμένη / διάχυτη στένωση
  4. Ινώδη απολύματα / Βλεννώδη βύσματα

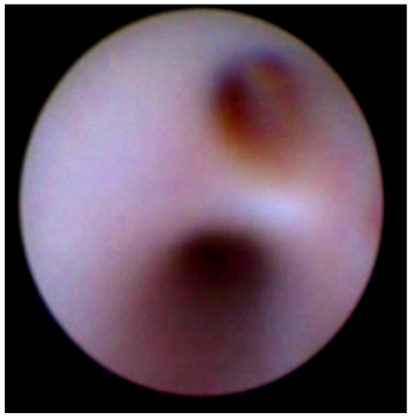

Zenk J. Current Management of Juvenile Recurrent Parotitis. Curr Otorhinolaryngol Rep (2014) 2:64–69.

Φλεγμονώδεις παθήσεις σιελογόνων αδένων στα παιδιά

Χρόνια υποτροπιάζουσα παρωτίτιδα της παιδικής/εφηβικής ηλικίας

- **Η διαγνωστική αξία της σιαλενδοσκόπησης**

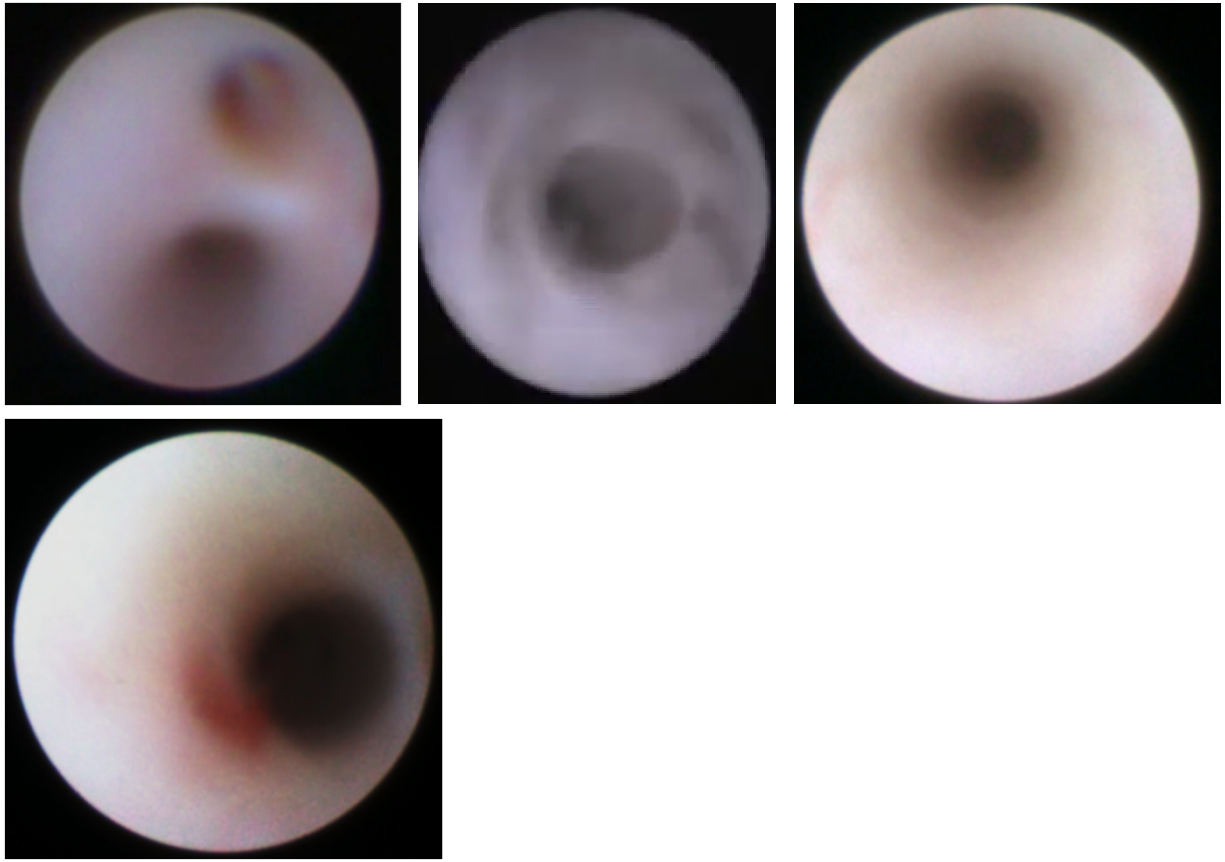

Επιδημιολογία
Αιτιοπαθογένεια
Κλινική εικόνα
Διάγνωση
Θεραπεία
Πρόγνωση

Φλεγμονώδεις παθήσεις σιελογόνων αδένων στα παιδιά

Χρόνια υποτροπιάζουσα παρωτίτιδα της παιδικής/εφηβικής ηλικίας

- **Η νόσος ειναι αυτοπεριοριζόμενη...**
- **Τότε γιατί είναι η θεραπεία απαραίτητη;**

➢ Πρόληψη επιπλοκών οξείας φάσης (αποστηματοποίηση)

➢ Πρόληψη χρόνιας βλάβης του παρωτιδικού ιστού
(ξηροστομία, οδοντικής πλάκας, τερηδόνα, στοματικές μυκητιάσεις)

Επιδημιολογία
Αιτιοπαθογένεια
Κλινική εικόνα
Διάγνωση
Θεραπεία
Πρόγνωση

Φλεγμονώδεις παθήσεις σιελογόνων αδένων στα παιδιά

Χρόνια υποτροπιάζουσα παρωτίτιδα της παιδικής/εφηβικής ηλικίας

- **Οξεία φάση**
- Αντιβιοτικά (αμινοπενικιλλίνες + αναστολέας β λακταμάσης → πρόληψη δευτεροπαθούς βακτηριακής φλεγμονής)
- Παρακεταμόλη (συνήθως αρκεί!), μη στεροειδή αντιφλεγμονώδη
- Θερμά επιθέματα, μαλάξεις στην παρωτιδική χώρα
- Σιαλαγωγές ουσίες (Vit. C)
- Αυξημένη λήψη υγρών

Επιδημιολογία
Αιτιοπαθογένεια
Κλινική εικόνα
Διάγνωση
Θεραπεία
Πρόγνωση

Φλεγμονώδεις παθήσεις σιελογόνων αδένων στα παιδιά

Χρόνια υποτροπιάζουσα παρωτίτιδα της παιδικής/εφηβικής ηλικίας

- **Χρόνια φάση – Μεσοδιαστήματα**
- *„Όταν θέλεις ειρήνη, προετοιμάσου για πόλεμο"*

→ Η θεραπεία στη χρόνια φάση έχει την λογική της **πρόληψης**!

→ **Πρόληψη** = Ελάττωση της συχνότητας των υποτροπών και διεύρυνση των μεσοδιαστημάτων μέχρι την αναμενόμενη αυτόματη υποχώρηση των συμπτωμάτων

O. Nahlieli et al. Juvenile recurrent parotitis: a new method of diagnosis and treatment. Pediatrics 2004; 114: 9–12

Φλεγμονώδεις παθήσεις σιελογόνων αδένων στα παιδιά

Χρόνια υποτροπιάζουσα παρωτίτιδα της παιδικής/εφηβικής ηλικίας

- **Θεραπεία χρόνιας φάσης :** Σιαλενδοσκόπηση („Gold standard")
- Πρώτη περιγραφή **1997** (σιαλολιθίαση), **2004** (JRP)

→→ *"The first usage of lavage to treat JRP was done by **Galili et al**, who used sialography and reported good results". (Oral Surg Oral Med Oral Pathol. **1986**)*

Prof. Oded Nahlieli, Dep. Oral Maxillofacial surgery, University of Jerusalem

Επιδημιολογία
Αιτιοπαθογένεια
Κλινική εικόνα
Διάγνωση
Θεραπεία
Πρόγνωση

Nahlieli O et al. Pediatric sialolithiasis. Oral Surg Oral Med Oral Pathol Oral Radiol and Endodontol 1997; 90: 709 712, 1997.

O. Nahlieli et al. Juvenile recurrent parotitis: a new method of diagnosis and treatment. Pediatrics 2004; 114: 9–12

Φλεγμονώδεις παθήσεις σιελογόνων αδένων στα παιδιά

Χρόνια υποτροπιάζουσα παρωτίτιδα της παιδικής/εφηβικής ηλικίας

- **Θεραπεία χρόνιας φάσης :** Σιαλενδοσκόπηση („Gold standard")

➢ Θεραπευτικός ρόλος σιαλενδοσκόπησης

1. Αποκλεισμός άλλης αιτιολογίας (λιθίαση, στενωση)
2. Έκπλυση φλεγμονωδών στοιχείων
3. Διάταση του εκφορητικού συστήματος (πρόσθετη χρήση basket)
4. Χορήγηση φαρμακευτικών ουσιών (αντιβίωση, κορτικοστεροειδή)

Nahlieli O et al. Pediatric sialolithiasis. Oral Surg Oral Med Oral Pathol Oral Radiol and Endodontol 1997; 90: 709 712, 1997.

O. Nahlieli et al. Juvenile recurrent parotitis: a new method of diagnosis and treatment. Pediatrics 2004; 114: 9–12

Φλεγμονώδεις παθήσεις σιελογόνων αδένων στα παιδιά

Χρόνια υποτροπιάζουσα παρωτίτιδα της παιδικής/εφηβικής ηλικίας

- **Θεραπεία χρόνιας φάσης :** Σιαλενδοσκόπηση („Gold standard")

- < 8 έτη: Γενική αναισθησία
- Διάστολή στομίου
- Ενδοαυλική χορήγηση αρτικαΐνης HCl 2% + επινεφρίνης
- Ημιεύκαμπτο σιαλενδοσκόπιο **0.8** - 1.1 - 1.3 mm

(*Erlangen type, Karl Storz)*

- Πλύση με 100 mg πρεδνιζολόνης / 50ml NaCl 0.9%
- Απαιτούμενη ποσότητα διαλύματος <30ml

Επιδημιολογία
Αιτιοπαθογένεια
Κλινική εικόνα
Διάγνωση
Θεραπεία
Πρόγνωση

Nahlieli O et al. Pediatric sialolithiasis. Oral Surg Oral Med Oral Pathol Oral Radiol and Endodontol 1997; 90: 709 712, 1997.

O. Nahlieli et al. Juvenile recurrent parotitis: a new method of diagnosis and treatment. Pediatrics 2004; 114: 9–12

Φλεγμονώδεις παθήσεις σιελογόνων αδένων στα παιδιά

Χρόνια υποτροπιάζουσα παρωτίτιδα της παιδικής/εφηβικής ηλικίας

- **Η φυσική πορεία της νόσου - Ιστολογική εικόνα**
  Ταξινόμηση κατά Ußmüller (1999)

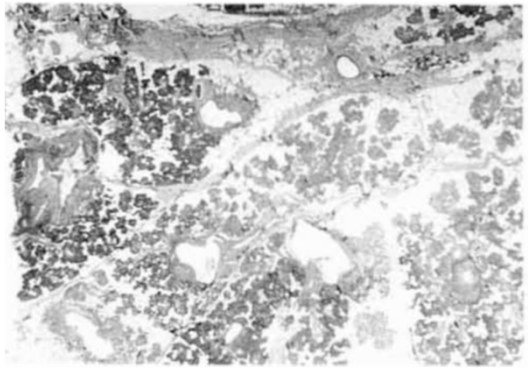

Στάδιο I: Σποραδικές σιαλεκτασίες με περιορισμένη περιπορική διήθηση

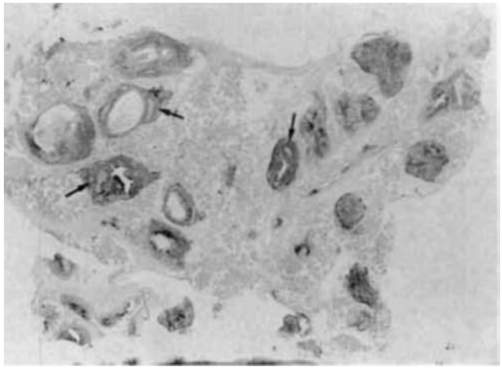

Στάδιο II: Περιπορική εμφάνιση λεμφοζιδίων, έντονη σιαλεκτασία

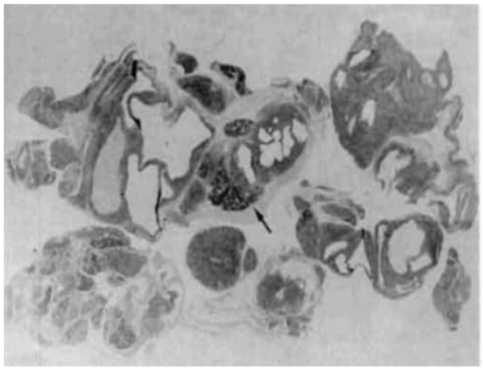

Στάδιο III: Αντικατάσταση παρωτιδικού ιστού από λεμφικό ιστό

- Επιδημιολογία
- Αιτιοπαθογένεια
- Κλινική εικόνα
- Διάγνωση
- Θεραπεία
- Πρόγνωση

Ussmüller J. Virale Speicheldrüsenentzündungen [Viral sialadenitis]. HNO. 2010 Mar;58(3):225-8.

Φλεγμονώδεις παθήσεις σιελογόνων αδένων στα παιδιά

Χρόνια υποτροπιάζουσα παρωτίτιδα της παιδικής/εφηβικής ηλικίας

- Η νόσος ειναι αυτοπεριοριζόμενη μέχρι την εφηβεία
- Πιθανόν η σιαλενδοσκόπηση να έχει το καλύτερο αποτέλεσμα στα αρχικά στάδια της νόσου
- *Schneider et al, 2014:* Τα οφέλη της σιαλενδοσκόπησης „επισκιάζονται" από την φυσική πορεία της νόσου
- *Garavello et al., 2010:* Υποτροπές μετά από σιαλενδοσκόπηση 25.8%
- *Konstantinidis et al., 2020:* Επιτυχία 79.6%

Φλεγμονώδεις παθήσεις σιελογόνων αδένων στα παιδιά

Σας ευχαριστώ για την προσοχή σας!