ΠΑΝΕΛΛΗΝΙΑ ΕΤΑΙΡΕΙΑ ΩΤΟΡΙΝΟΛΑΡΥΓΓΟΛΟΓΙΑΣ
ΧΕΙΡΟΥΡΓΙΚΗΣ ΚΕΦΑΛΗΣ & ΤΡΑΧΗΛΟΥ

PANHELLENIC SOCIETY OF OTORHINOLARYNGOLOGY HEAD AND NECK SURGERY

8ο Webinar Πανελλήνιας Εταιρείας ΩΡΛ, Χειρουργικής Κεφαλής και Τραχήλου,

Τετάρτη 14 Απριλίου 2021, 13.30 – 14.45 μμ

ΠΑΘΗΣΕΙΣ ΘΥΡΕΟΕΙΔΟΥΣ



ΠΑΝΕΛΛΗΝΙΑ ΕΤΑΙΡΕΙΑ ΩΤΟΡΙΝΟΛΑΡΥΓΓΟΛΟΓΙΑΣ ΧΕΙΡΟΥΡΓΙΚΗΣ ΚΕΦΑΛΗΣ & ΤΡΑΧΗΛΟΥ

PANHELLENIC SOCIETY OF OTORHINOLARYNGOLOGY HEAD AND NECK SURGERY

8ο Webinar Πανελλήνιας Εταιρείας ΩΡΛ, Χειρουργικής Κεφαλής και Τραχήλου,
Τετάρτη 14 Απριλίου 2021, 13.30 – 14.45 μμ

ΠΑΘΗΣΕΙΣ ΘΥΡΕΟΕΙΔΟΥΣ

Συντονιστές-Σχολιαστές

Γ. Βελεγράκης

Ομιλητές

1. «Σύγχρονη διάγνωση και προεγχειρητική προετοιμασία ασθενούς»
   Χρήστος Κοραής
2. «Χειρουργικές τεχνικές»
   Χαράλαμπος Σκουλάκης
3. «Επιπλοκές και αντιμετώπιση»
   Γεώργιος Ψυχογιός

Συντονιστές-Σχολιαστές-Ομιλητές

Γεώργιος Βελεγράκης	Ομότιμος Καθηγητής ΩΡΛ Πανεπιστημίου Κρήτης
Χρήστος Κοραής	Ακαδημαϊκός Υπότροφος ΩΡΛ, Πανεπιστήμιο Θεσσαλίας
Χαράλαμπος Σκουλάκης	Καθηγητής, Πανεπιστημιακή ΩΡΛ Κλινική, Ιατρικό Τμήμα Παν. Θεσσαλίας
Γεώργιος Ψυχογιός	Καθηγητής ΩΡΛ Πανεπιστημιακής Κλινικής Ιωαννίνων

THYROID
Volume 26, Number 1, 2016
© American Thyroid Association
© Mary Ann Liebert, Inc.
DOI: 10.1089/thy.2015.0020

SPECIAL ARTICLE

2015 American Thyroid Association Management Guidelines for Adult Patients with Thyroid Nodules and Differentiated Thyroid Cancer

The American Thyroid Association Guidelines Task Force
on Thyroid Nodules and Differentiated Thyroid Cancer

ORIGINAL ARTICLE

The American Association of Endocrine Surgeons Guidelines for the Definitive Surgical Management of Thyroid Disease in Adults

Annals of Surgery • Volume 271, Number 3, March 2020 www.annalsofsurgery.com |

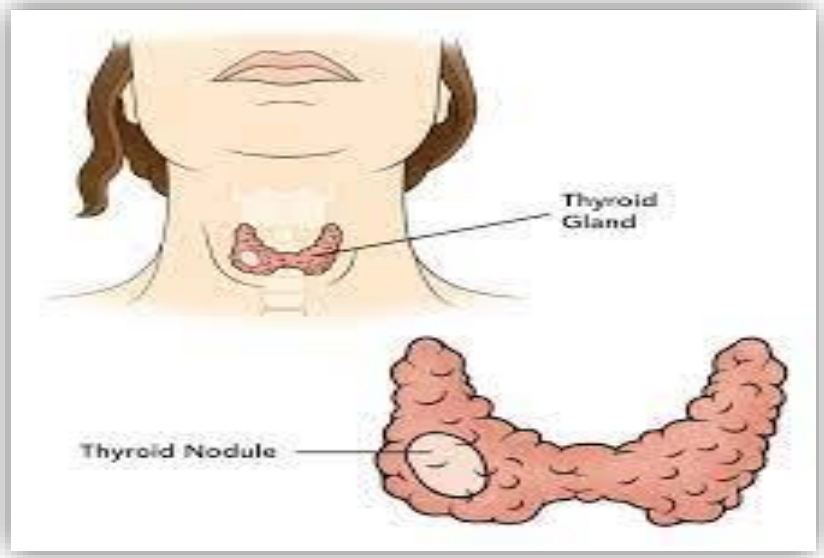

ΑΡΧΙΚΗ ΠΡΟΣΕΓΓΙΣΗ ΑΣΘΕΝΟΥΣ

1. Συμπτωματολογία
2. Διαταραχή των επιπέδων των θυρεοειδικών ορμονών/θυρεοειδικής λειτουργίας
3. Εκτίμηση πιθανότητας ύπαρξης κακοήθειας
4. Σχεδιασμός περαιτέρω απεικονιστικών και εργαστηριακών εξετάσεων

↓

ΚΑΘΟΡΙΣΜΟΣ ΧΕΙΡΟΥΡΓΙΚΟΥ ΠΛΑΝΟΥ

ΑΤΟΜΙΚΟ ΙΣΤΟΡΙΚΟ

- ΕΚΘΕΣΗ ΣΕ ΙΟΝΙΖΟΥΣΑ ΑΚΤΙΝΟΒΟΛΙΑ
- ΚΛΗΡΟΝΟΜΙΚΟΤΗΤΑ / ΣΥΓΓΕΝΗ ΣΥΝΔΡΟΜΑ
- ΣΥΜΠΤΩΜΑΤΟΛΟΓΙΑ

ΑΤΟΜΙΚΟ ΙΣΤΟΡΙΚΟ

- ΕΚΘΕΣΗ ΣΕ ΙΟΝΙΖΟΥΣΑ ΑΚΤΙΝΟΒΟΛΙΑ

<u>Παράγοντες αυξημένου κιδύνου</u> :

Νεότερες ηλικίες
Γυναικείο φύλο
Δοσολογία ακτινοβόλησης (Gy)
Χρονική διάρκεια ακτινοβόλησης

ΑΤΟΜΙΚΟ ΙΣΤΟΡΙΚΟ

- ΚΛΗΡΟΝΟΜΙΚΟΤΗΤΑ / ΣΥΓΓΕΝΗ ΣΥΝΔΡΟΜΑ

ΣΠΟΡΑΔΙΚΟΣ	90%
ΟΙΚΟΓΕΝΗΣ	3 – 9%

STRONG RECOMMENDATION:

Screening
σε περίπτωση ανίχνευσης καρκίνου του θυρεοειδούς
σε περισσότερους από 3 συγγενείς α΄βαθμού

ΑΤΟΜΙΚΟ ΙΣΤΟΡΙΚΟ

- ΚΛΗΡΟΝΟΜΙΚΟΤΗΤΑ / ΣΥΓΓΕΝΗ ΣΥΝΔΡΟΜΑ

TABLE 4. Inherited Predisposition Syndromes for Thyroid Cancer

	Familial Adenomatosis Polyposis	*PTEN*-Hamartoma Tumor (Cowden)	Carney Complex Type 1	*RET*-Associated	DICER1
Gene	*APC*	*PTEN*	*PRKAR1A*	*RET*	*DICER1*
Thyroid disease prevalence:					
Benign	40%	75%	Up to 75%	-	Up to 30%
Cancer	0.4-12%	35%	<5%	100%	-
Cancer	CMV-PTC 63%	PTC 50%	PTC	MTC	FTC
Subtypes	FV-PTC 25%	FV-PTC 28%	FTC		FV-PTC
	PTC 12%	FTC 14%			

ΑΤΟΜΙΚΟ ΙΣΤΟΡΙΚΟ

- ΣΥΜΠΤΩΜΑΤΟΛΟΓΙΑ

TABLE 5. Compressive Symptoms That May Be Associated With Thyroid Nodules/Cancer

	Definition	Nonthyroid Related Etiologies
Dysphagia	Difficulty in transitioning food from the mouth to stomach	Benign and malignant esophageal lesions, Zenker's diverticulum, esophageal stricture, esophageal dysmotility, sensory or motor deficits of the esophagus, RLN or SLN dysfunction, aberrant right subclavian artery (associated with nonrecurrent laryngeal nerve)
Globus sensation	Feeling of lump or other foreign body in the throat	Reflux, lingual tonsil hypertrophy, laryngeal or pharyngeal neoplasm, esophageal dysmotility
Positional dyspnea	Shortness of breath that is relieved with change of position	Platypnea-orthodeoxia syndrome (symptoms improve with lying flat), other cardiac shunting abnormalities, mediastinal or abdominal mass
Orthopnea	Shortness of breath when lying flat that improves when sitting or standing	Cardiopulmonary disease, obstructive sleep apnea, diaphragmatic dysfunction
Hoarseness	Abnormal voice	Reflux, sinus-related, sarcoidosis, idiopathic, muscle tension, age-related atrophy, prior intubation, viral, vocal fold neoplasm

- ΣΥΜΠΤΩΜΑΤΟΛΟΓΙΑ

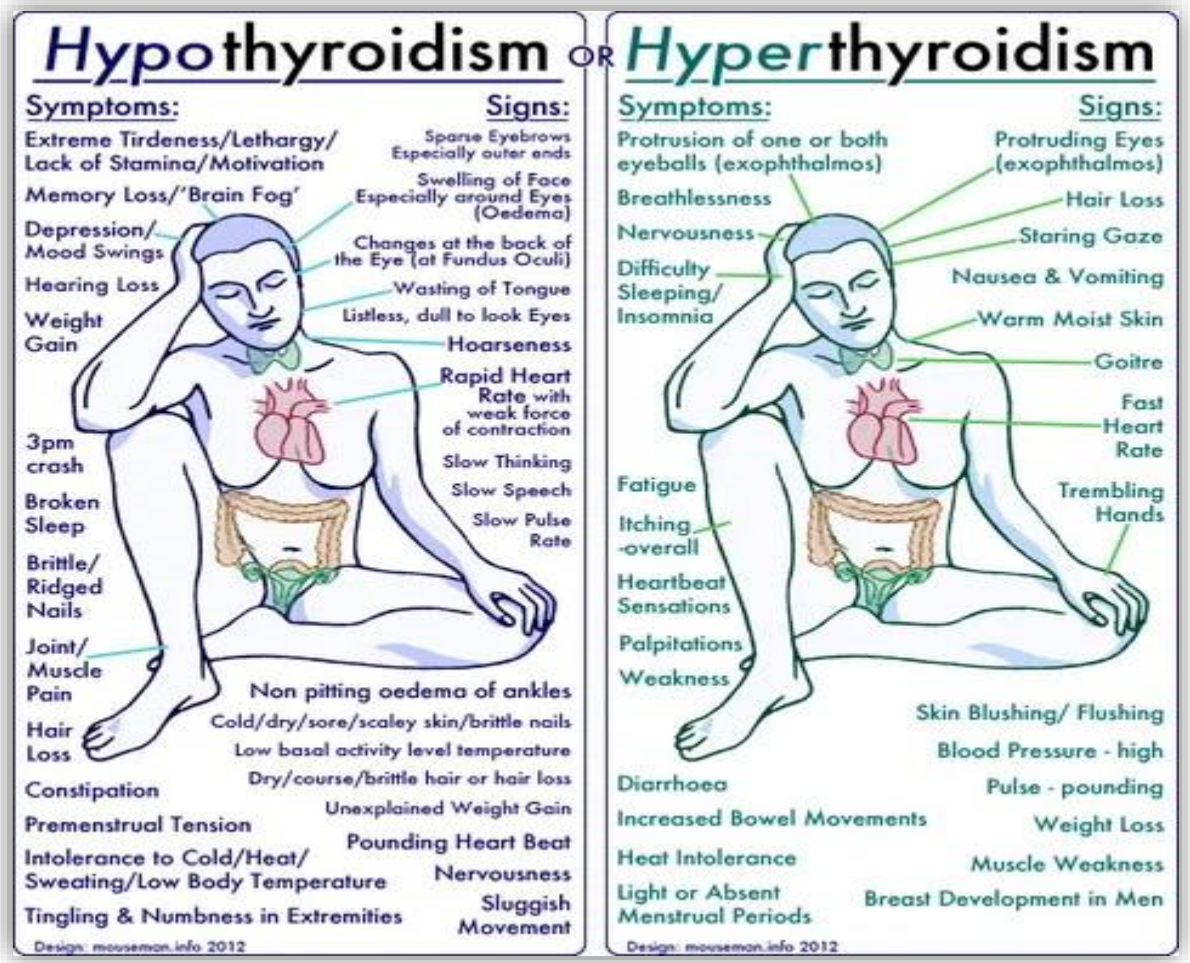

ΚΛΙΝΙΚΗ ΕΞΕΤΑΣΗ ΑΣΘΕΝΟΥΣ

- ✓ ΨΗΛΑΦΗΣΗ ΘΥΡΕΟΕΙΔΟΥΣ ΑΔΕΝΑ & ΤΡΑΧΗΛΟΥ *(μέγεθος αδένα – κινητικότητα – ψηλαφητά ευρήματα)*
- ✓ ΕΚΤΙΜΗΣΗ ΦΩΝΗΣ – ΛΑΡΥΓΓΟΣΚΟΠΗΣΗ *(κινητικότητα φωνητικών χορδών – χειρουργικό πλάνο)*

ΕΡΓΑΣΤΗΡΙΑΚΟΣ ΕΛΕΓΧΟΣ

1. **TSH** (Θυρεοτρόπος Ορμόνη)

   Strong recommendation

   TSH ↓

   - ✓ Free T3 , T4
   - ✓ I - 123 thyroid scan => θερμός όζος - ελάχιστες πιθανότητες κακοήθειας - οχι κυτταρολογική
     ψυχρός όζος – περαιτέρω διερεύνηση με υπερηχογράφημα

ΕΡΓΑΣΤΗΡΙΑΚΟΣ ΕΛΕΓΧΟΣ

1. **TSH** (Θυρεοτρόπος Ορμόνη)

   Strong recommendation

TSH ↑

Αυξημένος κίνδυνος κακοήθειας => υπερηχογράφημα

<u>κυτταρολογική επι ανάδειξης όζου</u>

2. Tg (Θυρεοσφαιρίνη)

   Δεν ενδείκνυται η μέτρηση της (Strong recommendation)

❸ Καλσιτονίνη

No recommendation (υψηλά ποσοστά ψευδώς θετικών αποτελεσμάτων)

Μέτρηση καλσιτονίνης ενδείκνυται σε περιπτώσεις επιβεβαιωμένου
Μυελοειδούς καρκίνου του Θυρεοειδους αδένα
ως προγνωστικός δείκτης της νόσου.

4 Ασβέστιο Ορού

Recommendation 3 -6% : σύγχρονος υπερπαραθυρεοειδισμός με Θυρεοειδική νόσο

↓

Παραθορμόνη

↓

Τροποποίηση χειρουργικού πλάνου

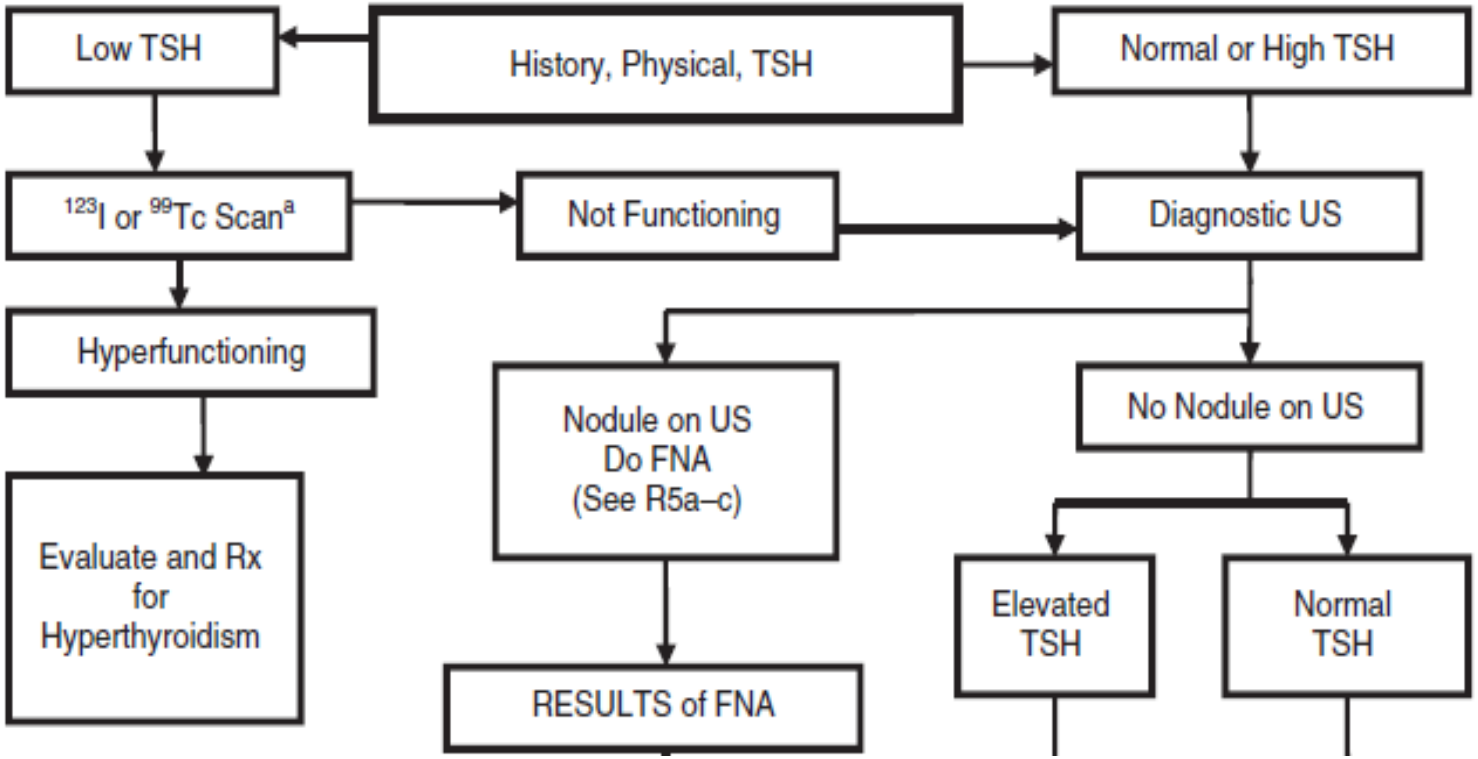
History, Physical, TSH
Low TSH
Normal or High TSH
123I or 99Tc Scan[a]
Not Functioning
Diagnostic US
Hyperfunctioning
Nodule on US
Do FNA
(See R5a–c)
No Nodule on US
Evaluate and Rx
for
Hyperthyroidism
Elevated
TSH
Normal
TSH
RESULTS of FNA

ΠΡΟΕΓΧΕΙΡΗΤΙΚΗ ΑΠΕΙΚΟΝΙΣΗ

Η απεικόνιση στην Χειρουργική του Θυρεοειδους αδένα είναι το Α και το Ω :

- ✓ Προεγχειρητικός σχεδιασμός
- ✓ Έκταση χειρουργικής επέμβασης
- ✓ Μετεγχειρητική διαχείριση του ασθενούς

ΥΠΕΡΗΧΟΓΡΑΦΗΜΑ

Υπερηχογράφημα του θυρεοειδούς αδένα με τοπογράφηση των τραχηλικών λεμφαδένων πρέπει να πραγματοποιείται:

- ✓ Σε ασθενείς με γνωστό ή ύποπτο όζο του θυρεοειδούς αδένα
- ✓ Σε ασθενείς με ανάδειξη όζου σε άλλη απεικονιστική μέθοδο (CT / MRI / PET)
- ✓ Σε κάθε ασθενή που πρόκειται να υποβληθεί σε θυρεοειδεκτομή λόγω κακοήθειας ή ύποψίας κακοήθειας του αδένα.

Strong recommendation

ΥΠΕΡΗΧΟΓΡΑΦΙΚΑ ΕΥΡΗΜΑΤΑ

- ✓ Ύπαρξη ή όχι όζου
- ✓ Μέτρηση του μεγέθους του όζου σε 3 διαστάσεις
- ✓ Εντόπιση του όζου επί του αδένα
- ✓ Χαρακτηριστικά του όζου

Όζος >50% κυστικής υφής
Όζος στην οπίσθια επιφάνεια του αδένα

↓

Τεχνικά δυσχερής η κυτταρολογική παρακέντηση

ΧΑΡΑΚΤΗΡΙΣΤΙΚΑ ΟΖΟΥ

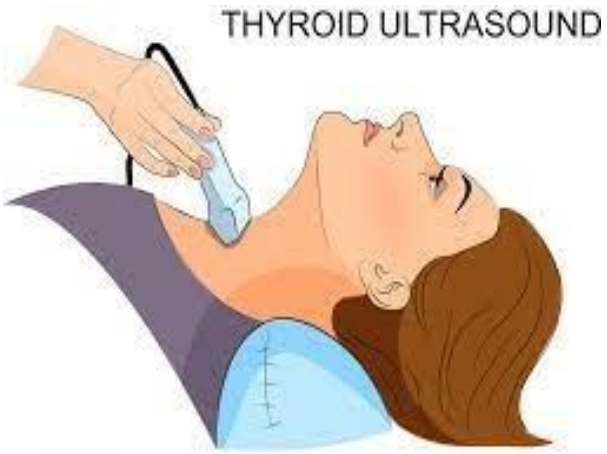

ΣΥΣΤΑΣΗ (συμπαγής/ κυστικός/ σπογγώδης)
ΗΧΟΓΕΝΕΙΑ
ΕΠΑΣΒΕΣΤΩΣΕΙΣ
ΠΕΡΙΓΡΑΜΜΑ / ΟΡΙΑ
ΣΧΗΜΑ
ΑΙΜΑΤΩΣΗ

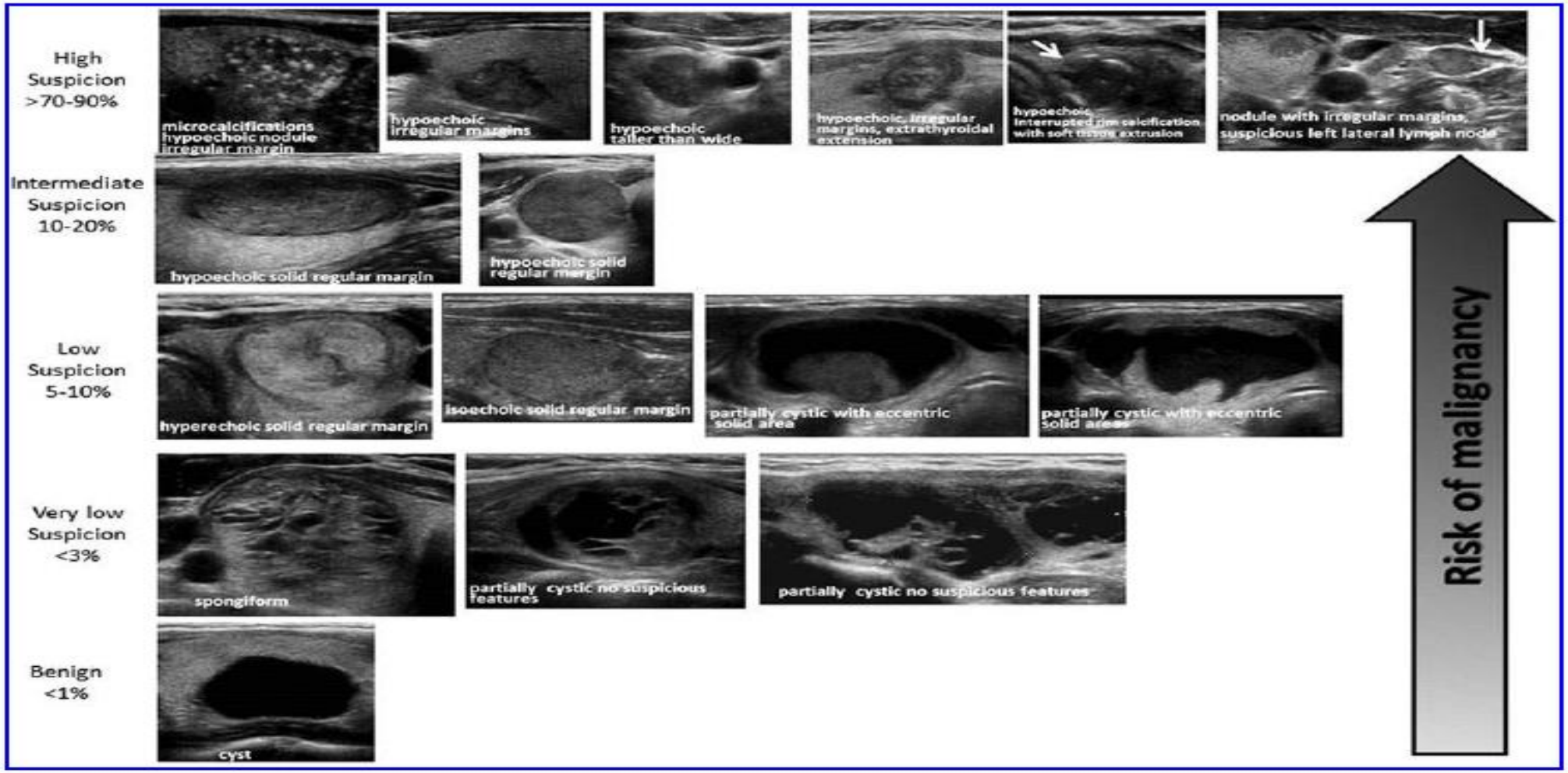

FIG. 2. ATA nodule sonographic patterns and risk of malignancy.

ATA ULTRASOUND FEATURES AND FNAB NECESSITY

TABLE 7. ATA Ultrasound Features and Size Guide the Need for FNAB for Thyroid Nodules and Cervical Lymph Nodes

Risk Category	Features	Risk of Malignancy, %	Nodule Size to Biopsy, cm
High	Solid or solid/cystic AND ≥1 of the following concerning features: Irregular margin Microcalcifications Taller-than-wide Rim calcifications with soft tissue extrusion Extrathyroidal extension	70–90	≥1
Intermediate	Hypoechoic solid w. no concerning features	10–20	≥1
Low	Isoechoic or hyperechoic solid or partially cystic w. no concerning features	5–10	≥1.5
Very low	Spongiform or partially cystic without any of the above features	<3	≥2
Benign	Purely cystic	<1	–
–	Malignant lymph nodes (microcalcifications, cystic component, peripheral vascularity, hyperechogenecity, round shape, loss of echogenic fatty hilum)	50–100	–

- ULTRASOUND FEATURES
- RISK OF MALIGNANCY
- NODULE SIZE

FNA

ATA & ACR CLASSIFICATION SYSTEMS FOR RECOMMENDING FNAB

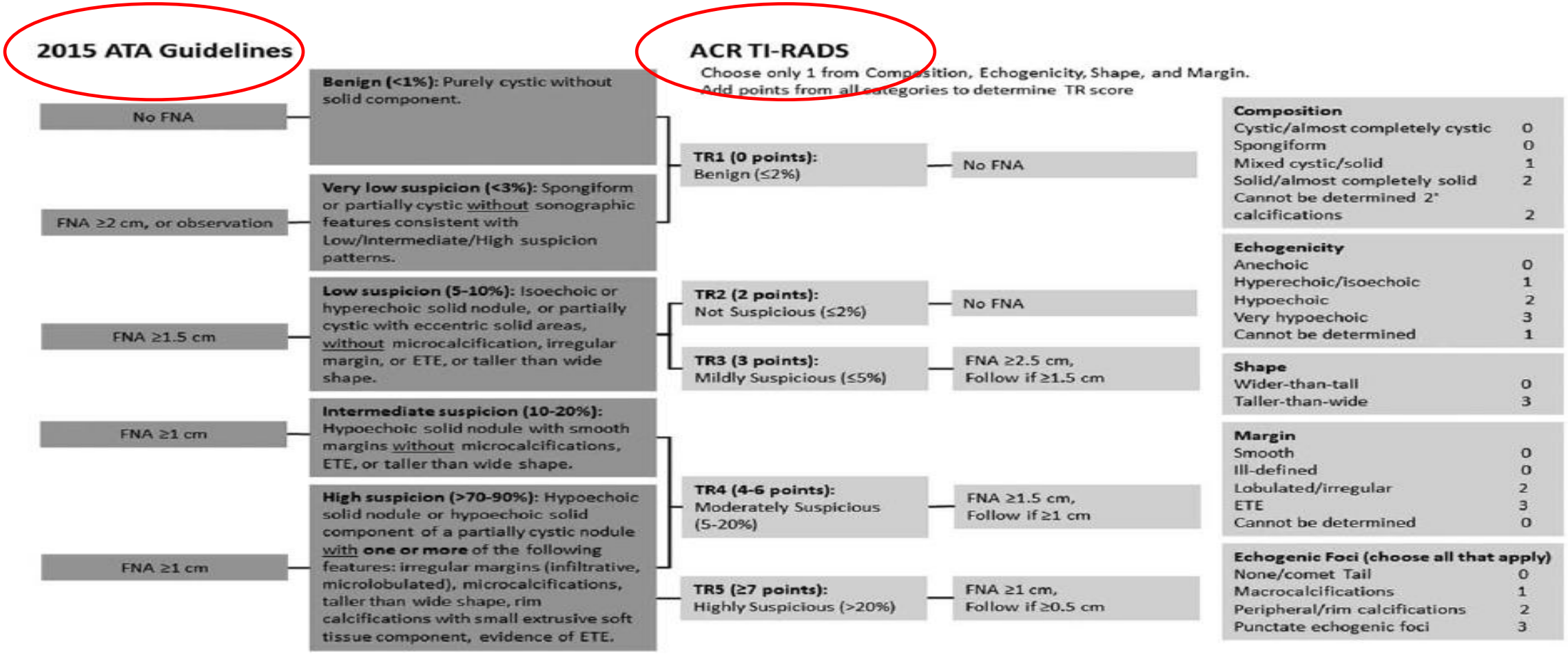

FIGURE 1. Comparison of the ATA 2015 Guidelines and ACR TI-RADS classification systems for recommending FNAB.

ATA - THYROID NODULES GUIDELINES

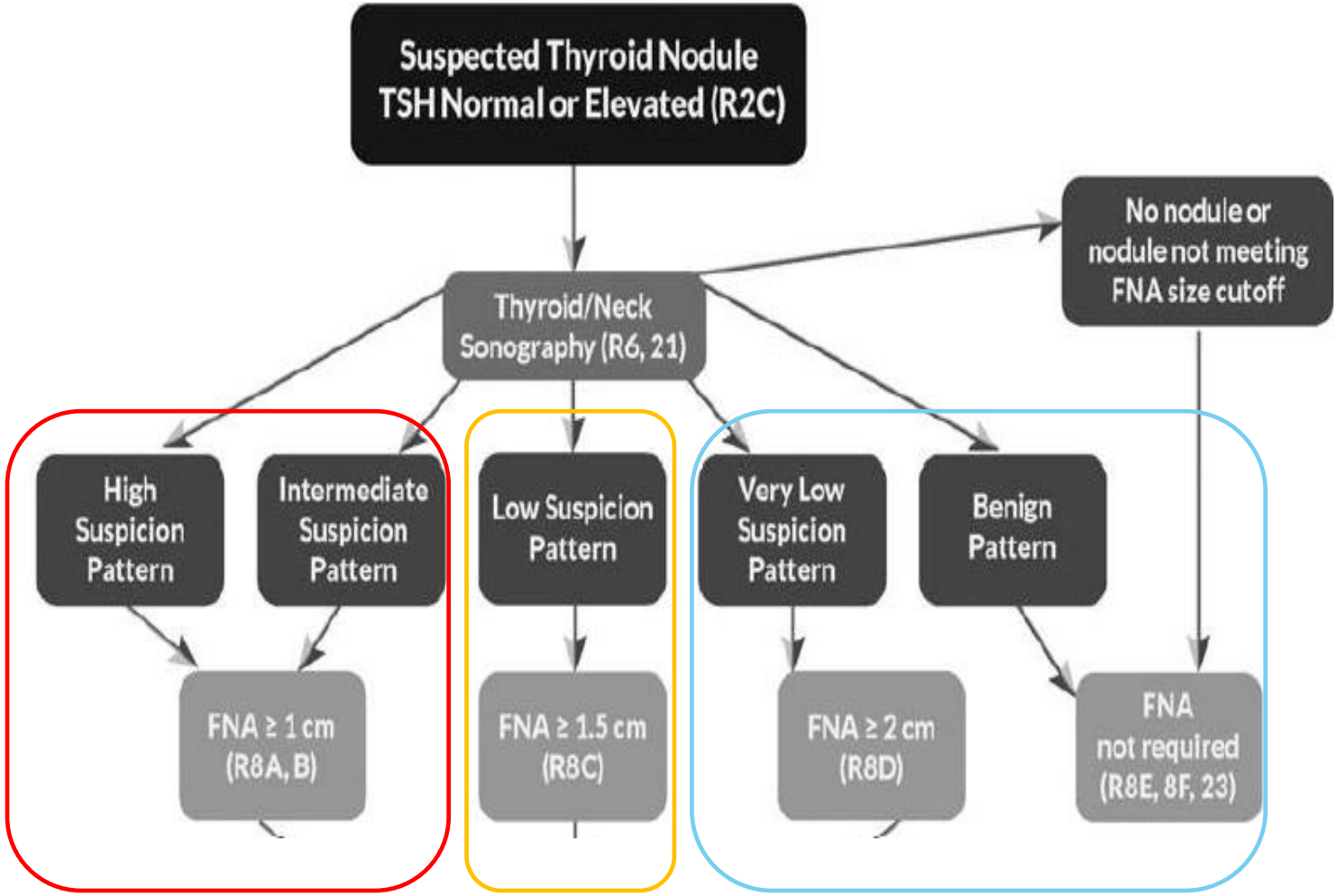

CT - MRI

Επικουρικός ρόλος στην προεγχειρητική αξιολόγηση του ασθενούς

Συγκεκριμένες ενδείξεις :

- Σε ασθενείς με υποψία προχωρημένης νόσου
- Σε ασθενείς με ανάδειξη εξωπαρεγχυματικής βλάβης στον υπέρηχο (διήθηση πέριξ ευγενών δομών)
- Σε ασθενείς με οπίσθια επέκταση του αδένα
- Σε ασθενείς με οπισθοστερνική κατάδυση του αδένα
- Σε ασθενείς με εκτεταμένες λεμφαδενικές εντοπίσεις στον τράχηλο

Με χρήση σκιαγραφικής ή παραμαγνητικής ουσίας

↓

Διαγνωστικη αξία

ΕΛΑΣΤΟΓΡΑΦΙΑ

Υπερηχογραφική μέθοδος μέτρησης της σκληρότητας και της ελαστικότητας των ιστών.

Μη – επεμβατική μέθοδος

Συμπληρωματικό μέσο του υπερήχου

Αποφυγή κυτταρολογικής παρακέντησης ή διαγνωστικής χειρουργικής επέμβασης για αποκλεισμό κακοήθειας

97% Negative Predictive Value for Malignancy

Follow up σε ασθενείς με FNA αρνητική για κακοήθεια

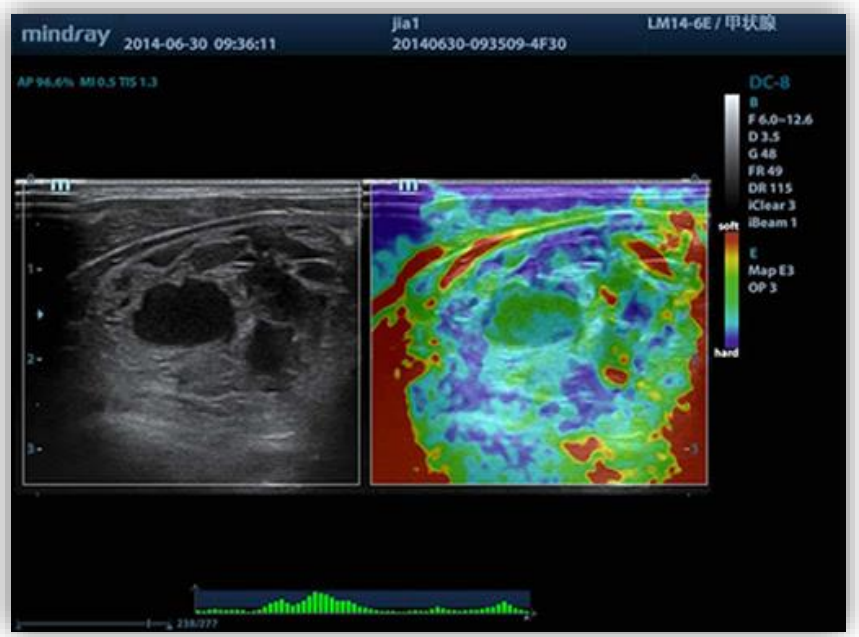

PET CT

Η 18FDG PET/CT δεν ενδείκνυται στην αρχική διερεύνηση ενός ασθενούς με θυρεοειδικό όζο.

Εντοπισμένη πρόσληψη	Διάχυτη πρόσληψη
FNA (>1,5cm)	**US (hashimoto's disease)**

Recurrence suspicion

+ Tg

- WBS

↓

18FDG PET/CT

FINE NEEDLE ASPIRATION BIOPSY

1970’s : Παρακέντηση δια λεπτής βελόνης (FNAB) για την διερεύνηση ύποπτων όζων του θυρεοειδούς.

89 – 95% : δείγμα ικανοποιητικό για συμπέρασμα

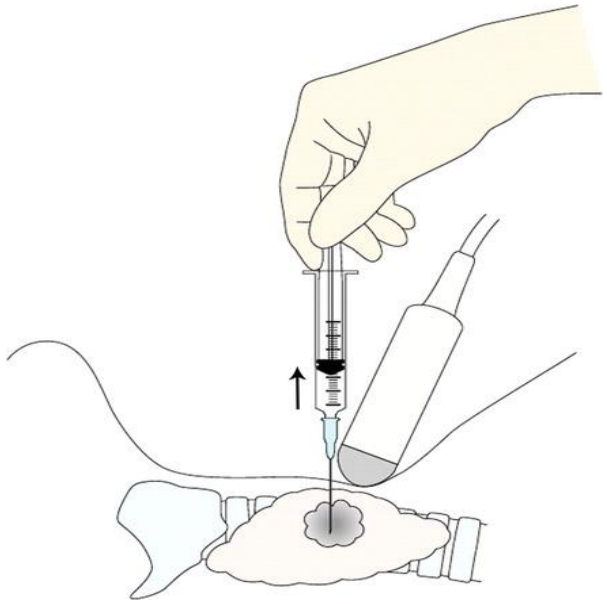

50% ΧΕΙΡΟΥΡΓΙΚΕΣ ΕΠΕΜΒΑΣΕΙΣ

50% ΔΙΑΓΝΩΣΗ ΚΑΚΟΗΘΕΙΑΣ

ΕΝΔΕΙΞΕΙΣ ΠΑΡΑΚΕΝΤΗΣΗΣ

FNA
RISK OF MALIGNANCY
MANAGEMENT

TABLE 8. THE BETHESDA SYSTEM FOR REPORTING THYROID CYTOPATHOLOGY: DIAGNOSTIC CATEGORIES AND RISK OF MALIGNANCY[a]

Diagnostic category	*Estimated/predicted risk of malignancy by the Bethesda system, %*[a]	*Actual risk of malignancy in nodules surgically excised, % median (range)*[b]
Nondiagnostic or unsatisfactory	1–4	20 (9–32)
Benign	0–3	2.5 (1–10)
Atypia of undetermined significance or follicular lesion of undetermined significance	5–15	14 (6–48)
Follicular neoplasm or suspicious for a follicular neoplasm	15–30	25 (14–34)
Suspicious for malignancy	60–75	70 (53–97)
Malignant	97–99	99 (94–100)

TABLE 8. THE BETHESDA SYSTEM FOR REPORTING THYROID CYTOPATHOLOGY: DIAGNOSTIC CATEGORIES AND RISK OF MALIGNANCY[a]

Diagnostic category	*Estimated/predicted risk of malignancy by the Bethesda system, %*[a]	*Actual risk of malignancy in nodules surgically excised, % median (range)*[b]
Nondiagnostic or unsatisfactory	1–4	20 (9–32)
Benign	0–3	2.5 (1–10)
Atypia of undetermined significance or follicular lesion of undetermined significance	5–15	14 (6–48)
Follicular neoplasm or suspicious for a follicular neoplasm	15–30	25 (14–34)
Suspicious for malignancy	60–75	70 (53–97)
Malignant	97–99	99 (94–100)

ΕΠΙΠΛΟΚΕΣ **FNA**

- Εκχυμώσεις
- Οιδήματα
- Αλγος
- Αιμάτωμα
- Βλάβη του RLN

Δεν συνιστάται διακοπή των αντιπηκτικών πριν την παρακέντηση.

FNA

↓

2% ΠΙΘΑΝΟΤΗΤΑ ΨΕΥΔΩΣ ΘΕΤΙΚΩΝ ΑΠΟΤΕΛΕΣΜΑΤΩΝ

US GUIDED FNA

<u>Υπερηχογραφική καθοδήγηση:</u>

Μη ψηλαφητοί όζοι
Όζοι > 25% κυστικοί
Επί αποτυχίας της πρώτης παρακέντησης

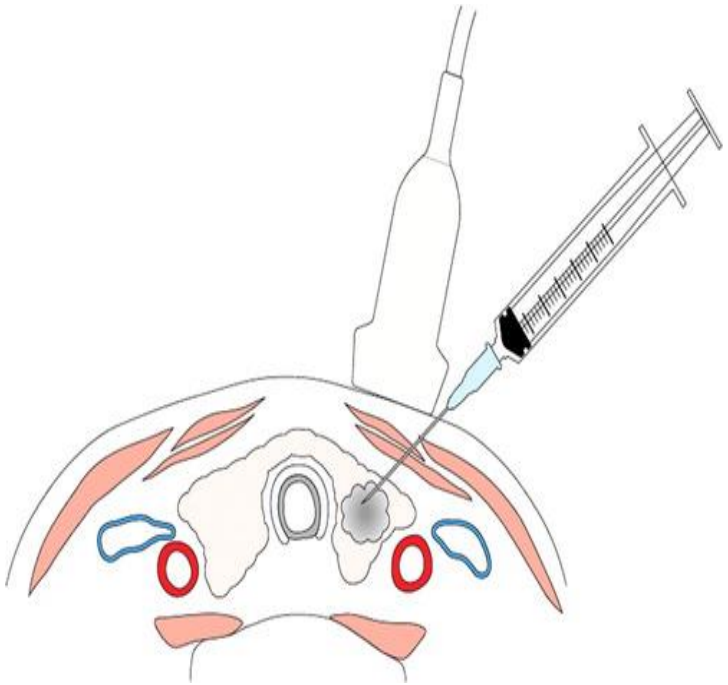

CORE NEEDLE BIOPSY

- **Η FNAB είναι η πρώτη επιλογή στην διερεύνηση ύποπτων θυρεοειδικών όζων ή τραχηλικών λεμφαδένων.**

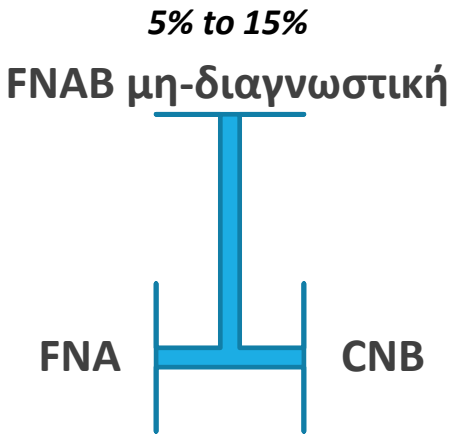

FNAB μη-διαγνωστική

CNB

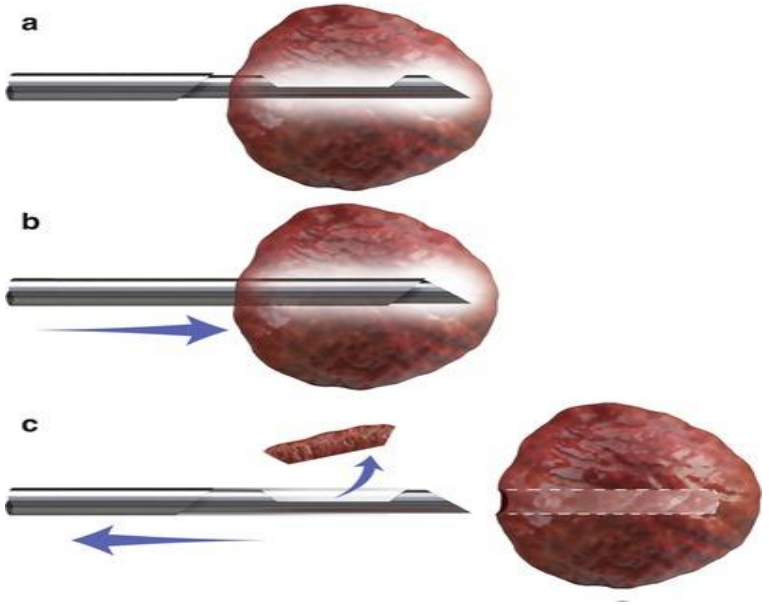

CORE NEEDLE BIOPSY

Core needle biopsy (CNB)

↓

68% ευαισθησία στην διερεύνηση θυρεοειδικών όζων.

−

Αδυναμία διάκρισης μεταξύ Θυλακιώδους Αδενώματος / Θυλακιώδους Καρκίνου Θυρεοειδούς

+

Ελάχιστα επεμβατική σε περιπτώσεις υποψίας Λεμφώματος ή Αναπλαστικού καρκινώματος του θυρεοειδους αδένα.

ΜΟΡΙΑΚΟΙ ΔΕΙΚΤΕΣ

- *Η χρησιμότητα των Μοριακών Δεικτών στον σχεδιασμό της θεραπευτικού πλάνου του ασθενούς στερείται μακροπρόθεσμων μελετών.*
- *Η συνεισφορά των Μοριακών Δεικτών στο θεραπευτικό όφελος ενός ασθενούς με κυτταρολογικά ακαθόριστο όζο αμφισβητείται.*

ΜΟΡΙΑΚΟΙ ΔΕΙΚΤΕΣ

- **Η πρωτεϊνική κινάση της τυροσίνης (BRAF)**

Η BRAF V600E μετάλλαξη είναι μία από τις πιο κοινές μεταλλάξεις στον καρκίνο του θυρεοειδούς, που απαντάται σε ποσοστό περίπου 45% του Θηλώδους καρκινώματος.

Η BRAF V600E μετάλλαξη προβλέπει φτωχότερη κλινικά πρόγνωση καθώς θεωρείται ότι προκαλεί αδυναμία πρόσληψης ιωδίου και ανθεκτικότητα στη θεραπεία με I-131.

- **Η ανάστροφη μεταγραφάση της τελομεράσης (TERT)**

Η ενεργοποίηση της τελομεράσης είναι πιο συχνή στα Αδιαφοροποίητα καρκινώματα του Θυρεοειδούς αδένα.

- **Ογκογονίδιο RAS**

Οι μεταλλάξεις RAS είναι πιο διαδεδομένες και φαίνεται να είναι πιο ειδικές ως προγνωστικός δείκτης στο Θυλακιώδες καρκίνο.

ΧΕΙΡΟΥΡΓΙΚΗ ΕΠΕΜΒΑΣΗ

ATA THYROID NODULE/DTC GUIDELINES

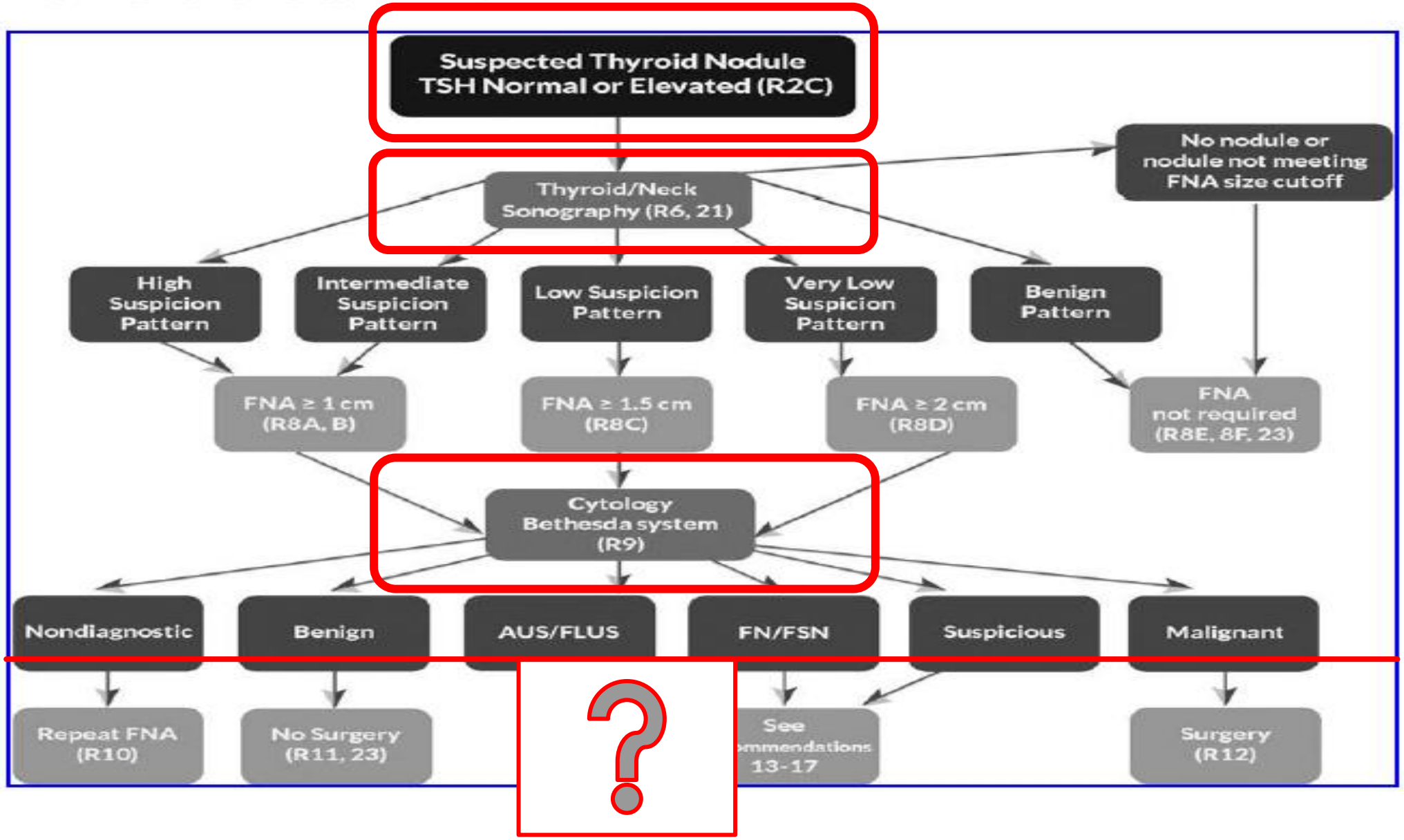

CYTOLOGICALLY NON-DIAGNOSTIC NODULES

BETHESDA I : Επανάληψη FNA με Υπερηχογραφική καθοδήγηση **(US GUIDED FNA)**

Strong recommendation

- ✓ > 2 μη διαγνωστικές παρακεντήσεις
- ✓ Υπερηχογραφικά ευρήματα ενδεικτικά κακοήθειας → **ΘΥΡΕΟΕΙΔΕΚΤΟΜΗ**
- ✓ Αύξηση του όζου σε δυο διαστάσεις > 20%

CYTOLOGICALLY BENIGN NODULES

BETHESDA II : Παρακολούθηση

Strong recommendation

- Βρογχοκήλη με πιεστικά φαινομένα στην τραχεία ή τον οισοφάγο
- Όζοι >3 ή >4cm (κίνδυνος κακοήθειας 5-22%)

→ **ΘΥΡΕΟΕΙΔΕΚΤΟΜΗ**

- Αύξηση > 50% του όγκου του όζου
- Αλλαγή αναλογίας συμπαγούς – κυστικού στοιχείου του όζου
- Αύξηση σε δυο διαστάσεις κατα τουλάχιστον 20% (ελάχιστη αύξηση 2mm)

→ **ΕΠΑΝΑΛΗΨΗ FNA** (us-guided)
ΘΥΡΕΟΕΙΔΕΚΤΟΜΗ

CYTOLOGICALLY INDETERMINATE NODULES

BETHESDA III : Παρακολούθηση

Επανάληψη FNA

Μοριακοί δείκτες

Διαγνωστική χειρουργική επέμβαση

Strong recommendation

CYTOLOGICALLY INDETERMINATE NODULES

BETHESDA III :

Επανάληψη FNA → BETHESDA III

↓

Διαγνωστική χειρουργική επέμβαση

Συζήτηση όλων των παραμέτρων με τον ασθενή - προσωπική προτίμηση!

CYTOLOGICALLY INDETERMINATE NODULES

BETHESDA IV : Διαγνωστική Χειρουργική επέμβαση (Μοριακοί δείκτες?)

Strong recommendation

- ✓ *Όζοι > 3cm*
- ✓ *Ραγδαία αύξηση διαστάσεων όζου*
- ✓ *Υπερηχογραφικά ευρήματα ενδεικτικά κακοήθειας*
- ✓ *Θετικό οικογενειακό ιστορικό*
- ✓ *Προηγηθείσα ακτινοβολία*
- ✓ *Μοριακοί δείκτες +*

} **Χειρουργική επέμβαση**

CYTOLOGICALLY INDETERMINATE NODULES

BETHESDA V : Χειρουργική επέμβαση για όζους > 1 cm

Strong recommendation

Χειρουργική αντιμετώπιση ομοίως με όζους BETHESDA VI

CYTOLOGICALLY MALIGNANT NODULES

BETHESDA VI : Χειρουργική Επέμβαση

Strong recommendation

ΕΚΤΑΣΗ ΧΕΙΡΟΥΡΓΙΚΗΣ ΑΝΤΙΜΕΤΩΠΙΣΗΣ

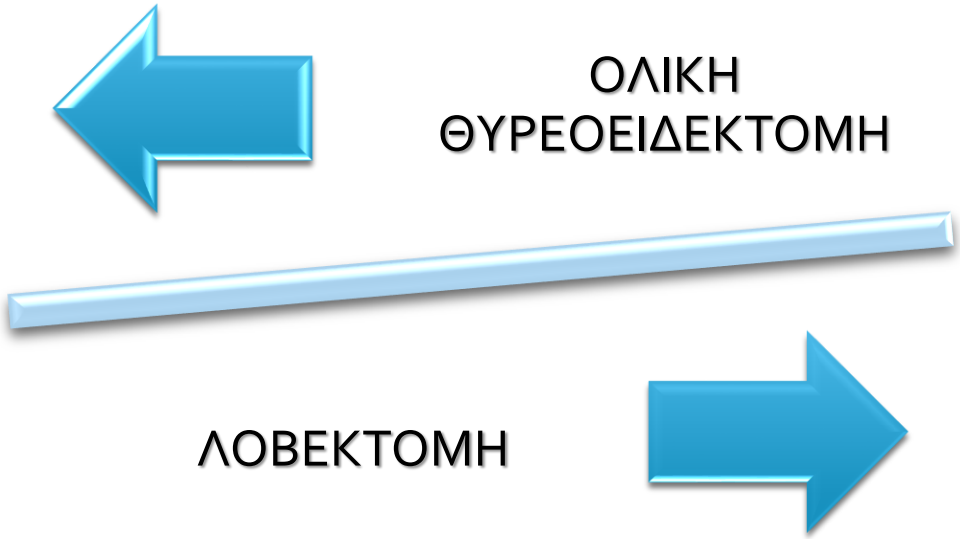

ΟΛΙΚΗ ΘΥΡΕΟΕΙΔΕΚΤΟΜΗ

- ΣΧΕΔΙΑΣΜΟΣ ΜΕΤΕΓΧΕΙΡΗΤΙΚΗΣ ΘΕΡΑΠΕΙΑΣ ΜΕ 131I
- **ΘΗΛΩΔΕΣ ΚΑΡΚΙΝΩΜΑ > 4 cm**
- ΓΝΩΣΤΗ ΤΡΑΧΗΛΙΚΗ ΛΕΜΦΑΔΕΝΙΚΗ Ή ΑΠΟΜΑΚΡΥΣΜΕΝΗ ΜΕΤΑΣΤΑΣΗ
- ΝΟΣΟΣ GRAVE'S
- ΟΙΚΟΓΕΝΕΙΑΚΟ ΙΣΤΟΡΙΚΟ
- ΠΡΟΗΓΕΙΘΕΙΣΑ ΑΚΤΙΝΟΒΟΛΙΑ

NO CONSENSUS

- **ΜΟΝΟΠΛΕΥΡΟ ΘΗΛΩΔΕΣ ΚΑΡΚΙΝΩΜΑ 1cm - 4cm ΜΕ LOW RISK ΕΥΡΗΜΑΤΑ ΣΤΟΝ ΥΠΕΡΗΧΟ**
- ΜΕΤΕΓΧΕΙΡΗΤΙΚΗ ΑΝΑΓΚΗ ΠΑΡΑΚΟΛΟΥΘΗΣΗΣ ΤΗΣ Tg

ΛΟΒΕΚΤΟΜΗ

- ΜΟΝΟΠΛΕΥΡΗ ΒΡΟΓΧΟΚΗΛΗ
- **ΜΟΝΟΠΛΕΥΡΟ ΘΗΛΩΔΕΣ ΜΙΚΡΟΚΑΡΚΙΝΩΜΑ < 1cm ΜΕ LOW RISK ΕΥΡΗΜΑΤΑ ΣΤΟΝ ΥΠΕΡΗΧΟ**

ΛΕΜΦΑΔΕΝΙΚΟΣ ΚΑΘΑΡΙΣΜΟΣ ΤΡΑΧΗΛΟΥ

ΛΕΜΦΑΔΕΝΙΚΟΣ ΚΑΘΑΡΙΣΜΟΣ ΤΡΑΧΗΛΟΥ

Κατά την αρχική διάγνωση Καρκίνου του Θυρεοειδούς αδένα :

- **>50% Μεταστατική νόσος στο Κεντρικό ή Πλάγιο τραχηλικό Διαμερισμα**
- **4 – 15% Απομακρυσμένη μετάσταση**

Υπερηχογραφικός λεμφαδενικός έλεγχος:

Ασθενείς με επιβεβαιωμένη κυτταρολογικά κακοήθεια του θυρεοειδούς αδένα (FNA BETHESDA VI)

Strong recommendation

Ασθενείς με FNA BETHESDA III-IV-V

Recommendation

ΚΕΝΤΡΙΚΟΣ ΛΕΜΦΑΔΕΝΙΚΟΣ ΚΑΘΑΡΙΣΜΟΣ ΤΡΑΧΗΛΟΥ

ΚΕΝΤΡΙΚΟ ΛΕΜΦΑΔΕΝΙΚΟ ΔΙΑΜΕΡΙΣΜΑ (επίπεδα VI–VII)

Πρώτος σταθμός μεταστατικής νόσου → **Διαφοροποιημένο Καρκίνωμα Θυρεοειδούς**

→ **Μυελοειδές Καρκίνωμα Θυρεοειδούς**

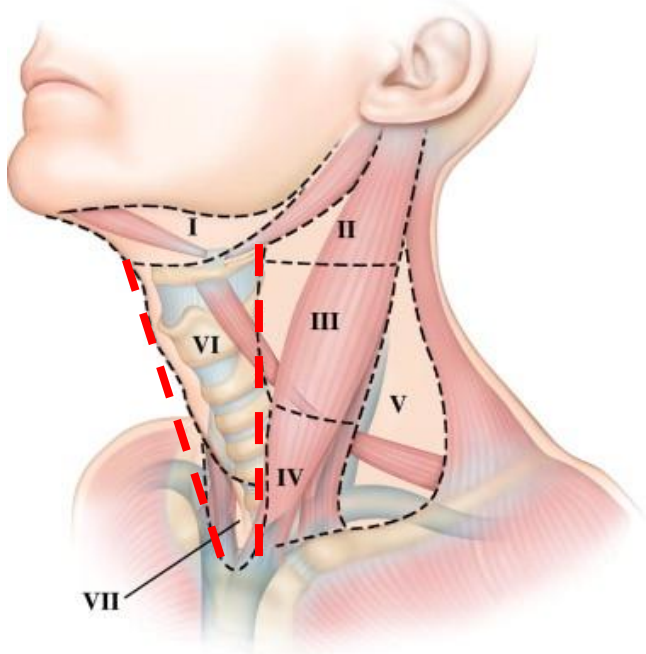

ΚΕΝΤΡΙΚΟ ΛΕΜΦΑΔΕΝΙΚΟ ΔΙΑΜΕΡΙΣΜΑ (επίπεδα VI–VII)

Θεραπευτικός Κεντρικός Λεμφαδενικός Καθαρισμός

- **N+**

ΚΕΝΤΡΙΚΟ ΛΕΜΦΑΔΕΝΙΚΟ ΔΙΑΜΕΡΙΣΜΑ (επίπεδα VI–VII)

Προφυλακτικός Κεντρικός Λεμφαδενικός Καθαρισμός

- **Advanced primary DTC T3/T4**
- **N1 Lateral Central Compartment**
- **MTC at initial surgery**

ΠΛΑΓΙΟΣ ΛΕΜΦΑΔΕΝΙΚΟΣ ΚΑΘΑΡΙΣΜΟΣ ΤΡΑΧΗΛΟΥ

ΠΛΑΓΙΟ ΛΕΜΦΑΔΕΝΙΚΟ ΔΙΑΜΕΡΙΣΜΑ (επίπεδα IIα–III-IV-Vb)

Προφυλακτικός Πλάγιος Λεμφαδενικός Καθαρισμός δεν συνίσταται (PTC / MTC).

Strong recommendation

MTC

Calcitonin levels >20 pg/ml → Ipsilateral

Calcitonin levels >200 pg/ml → Bilateral

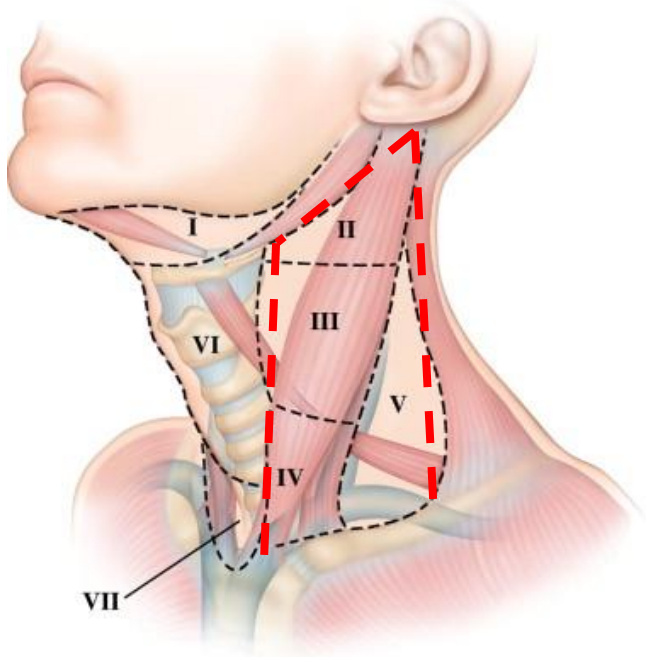

ΠΛΑΓΙΟ ΛΕΜΦΑΔΕΝΙΚΟ ΔΙΑΜΕΡΙΣΜΑ (επίπεδα IIα–III-IV-Vb)

Θεραπευτικός Πλάγιος Λεμφαδενικός Καθαρισμός.

PTC N+

MTC N+

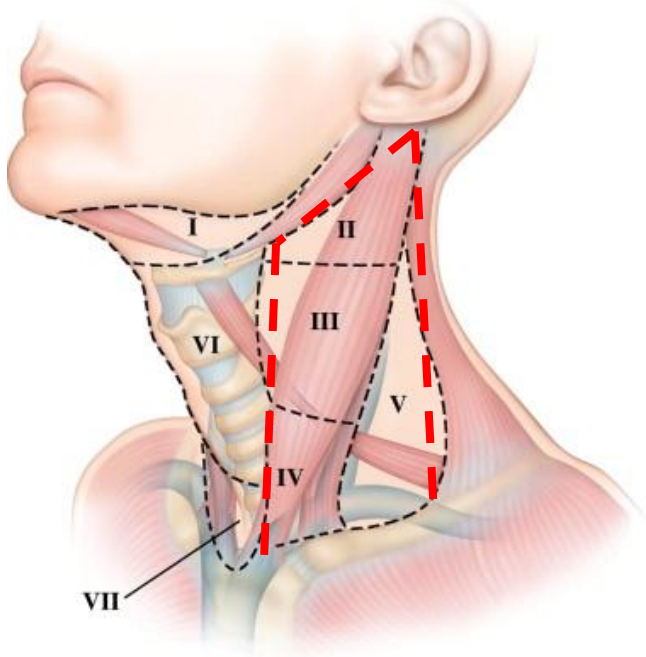

ΠΡΟΕΓΧΕΙΡΗΤΙΚΗ ΠΡΟΕΤΟΙΜΑΣΙΑ ΤΟΥ ΑΣΘΕΝΟΥΣ

ΑΝΤΙΒΙΟΤΙΚΗ ΑΓΩΓΗ

- ✓ **Αντιβιοτική αγωγή δεν συνίσταται.**
- ✓ **Αντιμικροβιακή προφυλακτική αγωγή προεγχειρητικά ή διεγχειρητικά δεν συνίσταται.**

Παχυσαρκία
Σακχαρωδης Διαβήτης
Τραυματισμός αεραγωγού
Παρατεταμένη διάρκεια χειρουργικής επέμβασης

Παράγοντες κινδύνου για λοίμωξη

↓

ΑΣΘΕΝΕΙΣ ΥΨΗΛΟΥ ΚΙΝΔΥΝΟΥ

↓

Αντιμικροβιακή Προφύλαξη κατά την εισαγωγή στην αναισθησία
(gram θετικοί κόκκοι)

ΣΤΕΡΟΕΙΔΗ

DEXAMETHASONE

Επι απουσίας αντενδείξεων η χορήγηση προεγχειρητικά μιας μόνο δόσης dexamethasone μειώνει την μετεγχειρητική ναυτία και τον πόνο.

- *Δοσολογία : 8–10mg.*
- *Έγχυση : Ενδοφλέβια χορήγηση*
- *Χρόνος : Τουλάχιστον 60’ πρίν την εισαγωγή στην αναισθησία*

Περιεγχειρητική χορήγηση στεροειδών : αμφιλεγόμενο όφελος στην μετεγχειρητική ποιότητα της φωνής.

ΑΝΤΙΘΡΟΜΒΩΤΙΚΗ ΠΡΟΦΥΛΑΞΗ

Ποσοστά μετεγχειρητικής ΕΤΒ Φλεβοθρόμβωσης **0.02%–0.2%**

Μετεγχειρητική αιμορραγία

Η αντιθρομβωτική αγωγή μετα από θυρεοειδεκτομή συνίσταται επιλεκτικά μόνο σε ασθενείς υψηλού κινδύνου.

ΝΟΣΟΣ **GRAVE'S**

Σε περίπτωση θυρεοειδεκτομής σε ασθενή με αυτοάνοση θυρεοειδίτιδα Grave's:

Strong Recommendation

Ο ασθενής να είναι ευθυρεοειδικός κατα την επέμβαση (θυρεοτοξική κρίση)

Weak Recommendation

Χορήγηση διαλύματος Ιωδιούχου Καλίου 10% (**LUGOL**).

Μειώση της αιμάτωσης του αδένα και της αποδέσμευσης θυρεοειδικών ορμονών.

(5 σταγόνες x 3 για 10 ημέρες)

ΕΝΗΜΕΡΩΣΗ ΑΣΘΕΝΟΥΣ - ΣΥΝΑΙΝΕΣΗ

‘Εγγραφη συγκατάθεση του ασθενούς πρέπει να συμπεριλαμβάνει :

- Ενημέρωση του θεράποντος για την τεχνική, τις πιθανές επιπλοκές και τα προσωπικά ποσοστά επιπλοκών
- Αποδοχή κατανόησης του ασθενούς
- Τελική απόφαση
- Συναίνεση

ΕΝΗΜΕΡΩΣΗ ΑΣΘΕΝΟΥΣ - ΣΥΝΑΙΝΕΣΗ

- Ενημέρωση του θεράποντος για την τεχνική, τις πιθανές επιπλοκές και τα προσωπικά ποσοστά επιπλοκών

  - ✓ Προσωρινή ή μόνιμη βλάβη του Παλίνδρομου Λαρυγγικού νευρου (διαταραχές φώνησης - αναπνευστικά προβλήματα – τραχειοτομή)
  - ✓ Υποπαραθυρεοειδισμός – Υπασβεστιαιμία - Προσωρινή ή μόνιμη αγωγή υποκατάστασης
  - ✓ Αιμορραγία – Επανεπεμβαση
  - ✓ Λοίμωξη
  - ✓ Δερματική Ουλή

MULTIDISCIPLINARY APPROACH

Συγκρότηση πολυεπιστημονικού συμβούλιου → Δεδομένο όφελος για τον ασθενή

Πυλώνες :

①Προεγχειρητικός έλεγχος

②Διεγχειρητικά ευρήματα

③Μετεγχειρητικά δεδομένα & στρατηγικές

“The best interest of the patient is the only interest to be considered.”

– William Mayo, M.D.

Helping Cardiovascular Professionals Learn. Advance. Heal.