Covid19 και παιδο-ωρλ

Ιωάννης Βλαστός
ΩΡΛ
γεν. γραμματέας Πανελλήνιας Παιδο-Ωτορινολαρυγγολογικής Εταιρείας

COVID-19 is an emerging, rapidly evolving situation.
Get the latest public health information from CDC: https://www.coronavirus.gov.
Get the latest research from NIH: https://www.nih.gov/coronavirus.

National Library of Medicine
National Center for Biotechnology Information

PubMed.gov

covid and children

Advanced Create alert Create

Save Email Send to

MY NCBI FILTERS

1,251 results

RESULTS BY YEAR

2019 2020

TEXT AVAILABILITY

Abstract

1 Systematic review of
prognosis than adult
Ludvig
Acta P
PMID:
AIM: T
Data o
accour

Cit

COVID-19 is an emerging, rapidly evolving situation.
Get the latest public health information from CDC: https://www.coronavirus.gov.
Get the latest research from NIH: https://www.nih.gov/coronavirus.

National Library of Medicine
National Center for Biotechnology Information

PubMed.gov

covid and children and otolaryngology

Advanced Create alert Create RSS

Save Email Send to

MY NCBI FILTERS

20 results

TEXT AVAILABILITY

Abstract

Free full text

1 Pediatric **Otolaryngology** Divisional an
Seattle **Children's** Hospital after **COVID**
Parikh SR, Bly RA, Bonilla-Velez J, Dahl JP, Evans SS,
P, Perkins JA, Sie KCY.
Otolaryngol Head Neck Surg. 2020 Apr 14:1945998

πηγές

- Leboulanger N, et al., COVID-19 and ENT Pediatric otolaryngology during the COVID-19 pandemic. Guidelines of the French association of Pediatric Otorhinolaryngology (AFOP) and French Society of Otorhinolaryngology (SFORL), European Annals of Otorhinolaryngology, Head and Neck diseases (2020),

- ΟΔΗΓΙΕΣ ΓΙΑ ΒΡΕΦΗ ΠΑΙΔΙΑ ΚΑΙ ΕΦΗΒΟΥΣ ΜΕ ΥΠΟΠΤΗ ΛΟΙΜΩΞΗ ΑΠΟ COVID-19. Ελληνική Περιγεννετική Εταιρεία

- ΠΡΩΤΟΚΟΛΛΟ ΔΙΑΧΕΙΡΙΣΗΣ ΝΕΟΓΝΟΥ ΕΠΙΤΟΚΟΥ ΜΕ ΥΠΟΠΤΟ ή ΕΠΙΒΕΒΑΙΩΜΕΝΟ COVID-19 (+) Ελληνική Εταιρεία Λοιμώξεων

- C. Frauenfelder, et. al, Practical insights for paediatric otolaryngology surgical cases and performing microlaryngobronchoscopy during the COVID-19 pandemic, *International Journal of Pediatric Otorhinolaryngology*,

- Προσωπική επικοινωνία (Robert De Bree, Paris, Evelina Children’s Hospital, London)

Τι παραπάνω έχουμε να πούμε για τα παιδιά; Μεταδοτικότητα;

- Μεταδοτικότητα, πρόληψη κτλ παρόμοια (;) με ενήλικες
- Ασυμπτωματικοί φορείς 15-99%!

- Πρακτικά όλα τα παιδιά εξετάζονται ως πιθανοί φορείς
- Ακοολογικός έλεγχος νεογνού αν η μητέρα ειναι ασυμπτωματική γίνεται με απλή χειρουργική μάσκα και γάντια. Ο εξοπλισμός καθαρίζεται
- Ρινικές πλύσεις στο νοσοκομεία με full Personal Protective Equipment (PPE) (Μέτρα Ατομικής Προστασίας)
- FFP2 στη Γαλλία/Ελλάδα, FFP3 στην Αγγλία...
- Αερισμός χώρου, καθαρισμός επιφανειών, περιορισμός παιχνιδιών...

ΩΡΛ διαγνωστικές εξετάσεις και επεμβάσεις που αφορούν κυρίως παιδιά

- Παρόμοιες συστάσεις με τους ενήλικες
  - Ενδοσκόπηση, χρήση κορτιζόνης πρακτικά οτι ισχύει για τους ενήλικες
  - Αποφυγή όλων των επεμβάσεων στο βαθμό που αυτό είναι εφικτό. Εξαιρούνται ορισμένες πχ αμφοτερόπλευρη ρινική ατρησία
  - Μαστοειδεκτομή αποφυγή drill στο βαθμό που είναι εφικτό
  - Ενδοσκοπικές επεμβάσεις ρινός: αποφυγή shaver
  - Μείωση του χρόνου των επεμβάσεων και του αριθμού των ατόμων εντός της χειρουργικής αίθουσας
  - Μετά από επεμβάσεις με υψηλή μεταδοτικότητα πχ βρογχοσκόπηση, FESS περιμένουμε τουλάχιστον 20 λεπτά μετά την έξοδο του ασθενούς για τον καθαρισμό της αίθουσας. Αντίστοιχα πρέπει να αφήνουμε λίγα λεπτά χρόνο μεταξύ των εξετάσεων στο ιατρείο

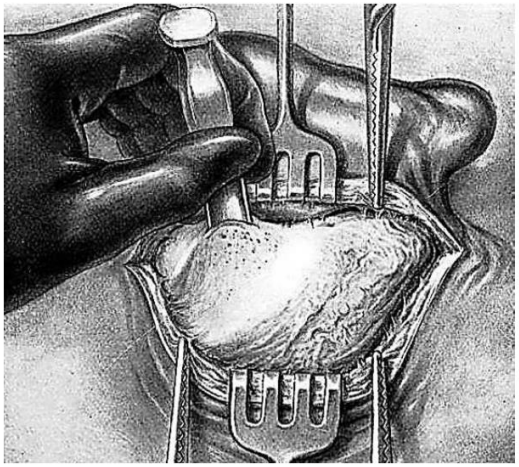

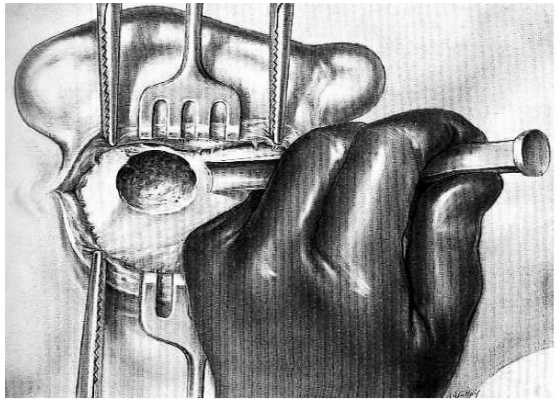

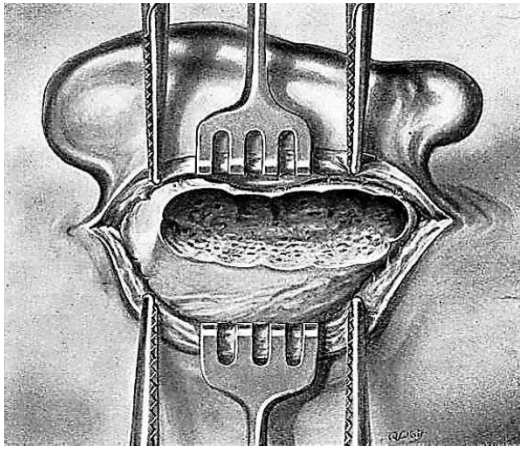

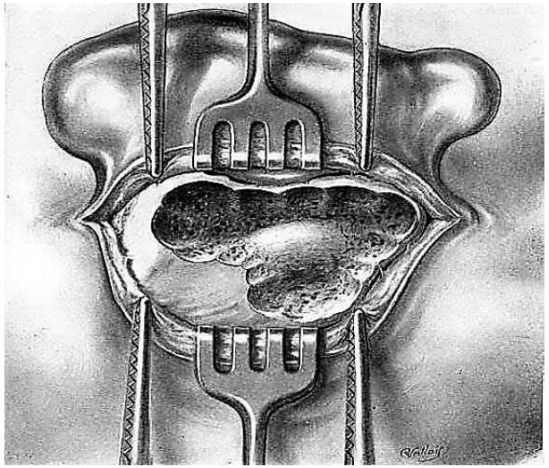

THE OPEN ACCESS ATLAS OF OTOLARYNGOLOGY, HEAD & NECK OPERATIVE SURGERY

www.entdev.uct.ac.za

- Ιδιαιτερότητες στα παιδιά
  - Ξένα σώματα τραχειοβρογχικού δέντρου. Ενδοσκόπηση αν η διάγνωση είναι προφανής... διαφορετικά CT
  - Οζίδια πνεύμονα στη CT στο 90% των σοβαρών περιπτώσεων λοίμωξης. (καλύτερη ευαισθησία και από το PCR!)
  - Λοιμώδεις επιπλοκές όπως μαστοιδίτιδα, παραφαρυγγικό απόστημα θα μπορούσαν να συσχετίζονται με covid19
  - Σε περίπτωση τραχειοστομίας: Χρήση σωλήνων με cuff. (Τα τελευταία χρόνια χρησιμοποιούνται σωλήνες αναισθησίας με cuff μικρής πίεσης και στα μικρά παιδιά)
  - Πιθανή σοβαρότερη η λοίμωξη σε πολύ μικρά παιδιά αλλά με καλή πρόγνωση

Leboulanger N, et al., COVID-19 and ENT Pediatric otolaryngology during the COVID-19 pandemic. Guidelines of the French association of Pediatric Otorhinolaryngology (AFOP) and French Society of Otorhinolaryngology (SFORL), European Annals of Otorhinolaryngology, Head and Neck diseases (2020

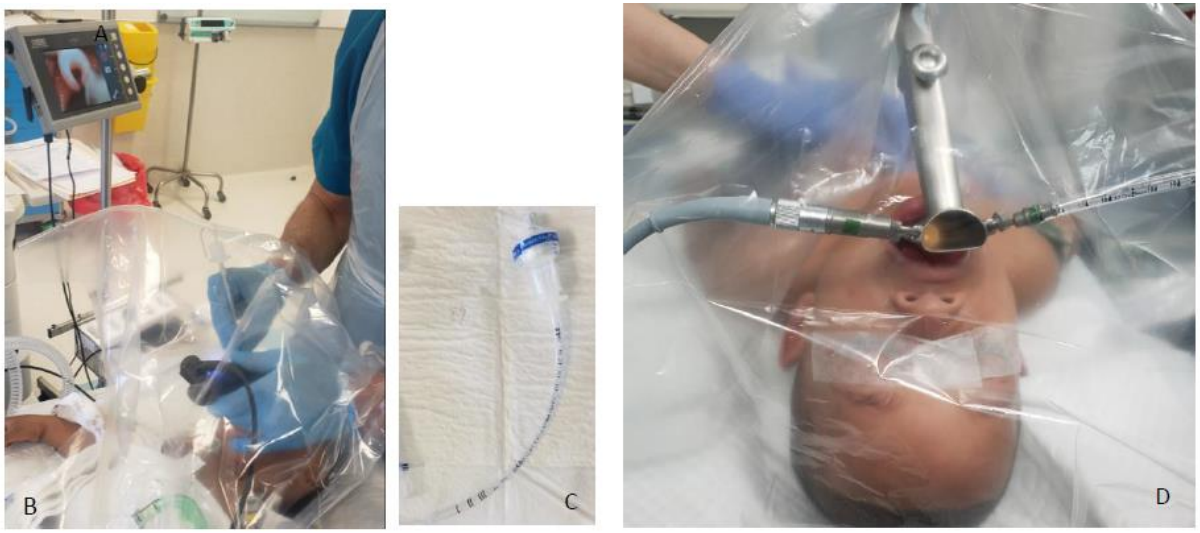

Tracheostomy under PPE. Head & neck area showing clear drape with a U-shaped flap for access

Σχόλια

- Ορισμός ταχύπνοιας ανά ηλικία
    - ▪ <1 έτους → RR > 50/min
    - ▪ 1-2 ετών → RR > 40/min
    - ▪ 3-4 ετών → RR > 35/min
    - ▪ 4-9 ετών → RR > 30/min
    - ▪ > 10 ετών → RR >20/min

- Kawasaki;

Take away messages

- Μεταδοτικότητα;
- Αποφυγή drill/shaver πχ μαστοιδεκτομή με οστεοτόμους…
- CT αντί για βρογχοσκόπηση σε κάποιες περιπτώσεις
- Αποφυγή επεμβάσεων με λογικές εξαιρέσεις πχ αμφοτερόπλευρη ατρησία ρινικών χοανών
- Χρήση σωλήνων με cuff

Ευχαριστώ